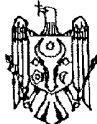




MD 2735 G2 2005.04.30

REPUBLICA MOLDOVA



(19) Agenția de Stat
pentru Proprietatea Intelectuală

(11) 2735 (13) G2
(51) Int. Cl.⁷: A 61 F 9/007;
A 61 K 33/16;
A 61 P 27/12

(12) BREVET DE INVENȚIE

(21) Nr. depozit: a 2004 0192 (22) Data depozit: 2004.07.30	(45) Data publicării hotărârii de acordare a brevetului: 2005.04.30, BOPI nr. 4/2005
(71) Solicitant: UNIVERSITATEA DE STAT DE MEDICINĂ ȘI FARMACIE "NICOLAE TESTEMIȚANU" DIN REPUBLICA MOLDOVA, MD	
(72) Inventator: JERU Ion, MD	
(73) Titular: UNIVERSITATEA DE STAT DE MEDICINĂ ȘI FARMACIE "NICOLAE TESTEMIȚANU" DIN REPUBLICA MOLDOVA, MD	
(74) Reprezentant: VOZIANU Maria, MD	

(54) Metodă de tratament a cataractei secundare

(57) Rezumat:

1 Invenția se referă la medicină, în special la oftalmologie.

Esența invenției constă în aceea că se prelucrează câmpul operator, se efectuează anestezia locală și regională, se fixează mușchiul rect superior, se efectuează incizia conjunctivei de la limb și se deschide camera anterioară, se efectuează incizia corneosclerală și capsulorexisul anterior, apoi se înlătură nucleul cristalinului, se efectuează lavajul maselor cristaliniene și se aplică o sutură separată corneosclerală. După care pe capsula posterioară a cristalinului se aplică o soluție de

2
5 N^o2-furanidil-5-fluoruracil) de 4% - 0,2 ml, totodată, în camera anterioară se introduce 0,2 ml de aer steril, apoi se suturează definitiv corneea, sclera și conjunctiva. Apoi se introduce în spațiul subconjunctival un antibiotic și un preparat corticosteroid, se eliberează mușchiul rect superior și se aplică un pansament monocular aseptice.

10 Revendicări: 1

15

MD 2735 G2 2005.04.30

MD 2735 G2 2005.04.30

3

Descriere:

Invenția se referă la medicină, în special la oftalmologie și poate fi aplicată în tratamentul pacientului cu cataracte secundare.

5 Este cunoscută metoda de tratament a cataractei secundare, care constă în aplicarea fluoruracilului pe capsula posterioară a cristalinului cu introducerea aerului steril în camera anterioară [1].

Dezavantajele acestei metode constau în toxicitatea sporită și prețul de cost majorat al fluoruracilului în comparație cu fluorofurul. Totodată, metoda dată nu asigură protejarea de la deplasarea interior a corpului vitros, care creează condiții favorabile pentru apariția unor complicații, cum ar fi formarea fisurilor în capsula cristaliniană posterioară.

10 Problema pe care o rezolvă invenția dată constă în stoparea evaluării unei eventuale cataracte secundare.

Esența invenției constă în aceea că se prelucrează câmpul operator, se efectuează anestezia locală și regională, se fixează mușchiul rect superior, se efectuează incizia conjunctivei de la limb și se deschide camera anterioară, se efectuează incizia corneosclerală și capsulorexisul anterior, apoi se înlătură nucleul cristalinului, se efectuează lavajul maselor cristalinieni și se aplică o sutură separată corneosclerală. După care, pe capsula posterioară a cristalinului se aplică o soluție de N²(2-furanidil-5-fluoruracil) de 4% - 0,2 ml, totodată, în camera anterioară se introduce 0,2 ml de aer steril, apoi se suturează definitiv corneea, sclera și conjunctiva. Apoi se introduce în spațiul subconjunctival un antibiotic și un preparat corticosteroid, se eliberează mușchiul rect superior și se aplică un pansament monocular aseptice.

20 Rezultatul invenției constă în eficacitatea tratamentului în vederea stopării declanșării unei cataracte secundare pentru o perioadă de lungă durată. Fluorofurul reprezintă un antimetabolit, după structură este aproape de fluoruracil. Mecanismul de acțiune este bazat pe inhibarea enzimei timidinsintetazei, care participă la formarea acizilor nucleici. Prin blocarea acestora se inhibă proliferarea colagenului capsulei posterioare a cristalinului. Aerul steril se obține după metoda cunoscută (Краснов М.Л., Беляев В.С. Руководство по глазной хирургии. Медицина, Москва, 1988, с. 303). Metoda de tratament a cataractei secundare se realizează în modul următor: anestezia locală și regională, prelucrarea câmpului operator, se fixează mușchiul rect superior, se efectuează incizia conjunctivei de la limb și se deschide camera anterioară, se efectuează incizia corneosclerală și capsulorexisul anterior, apoi se înlătură nucleul cristalinului, se efectuează lavajul maselor cristalinieni și se aplică o sutură separată corneosclerală. După care, pe capsula posterioară a cristalinului se aplică o soluție de N²(2-furanidil-5-fluoruracil) de 4% - 0,2 ml, totodată, în camera anterioară se introduce 0,2 ml de aer steril, apoi se suturează definitiv corneea, sclera și conjunctiva. Apoi se introduce în spațiul subconjunctival un antibiotic și un preparat corticosteroid, se eliberează mușchiul rect superior și se aplică un pansament monocular aseptice.

35 Avantajele metodei propuse.

Metoda dată este simplă în realizare și mai puțin costisitoare. Prin introducerea aerului steril în camera anterioară, se mai efectuează totodată și profilaxia de prolabare în interior a corpului vitros în timpul intervenției microchirurgicale, ce poate provoca apariția unor complicații, cum ar fi formarea fisurilor în capsula cristaliniană posterioară.

Exemplul 1

Pacientul C., în vârstă de 55 ani. Diagnosticul clinic: OD-cataractă senilă matură, OS-afachie postoperatorie.

$$Visus \frac{OD}{OS} = \frac{1/u \text{ pr } L \text{ certă}}{0,01 \text{ cc} + 10,0^D = 0,2 \text{ (internare)}}$$

45 Efectuarea intervenției microchirurgicale la OD prin metoda sus - menționată.

$$Visus \frac{OD}{OS} = \frac{0,02 \text{ cc} + 10,0^D = 0,4}{0,01 \text{ cc} + 10,0^D = 0,2 \text{ (externare)}}$$

OD la biomicroscopie semne ale cataractei secundare nu s-au depistat.

Exemplul 2

50 Pacientul P., în vârstă de 70 ani. Diagnosticul clinic: OD – afachie postoperatorie. Cataractă secundară, OS – cataractă senilă matură.

$$Visus \frac{OD}{OS} = \frac{0,01 \text{ cc} + 9,0^D = 0,1}{1/u \text{ pr } L \text{ certă (internare)}}$$

Efectuarea intervenției microchirurgicale la OS prin metoda descrisă mai sus.

$$Visus \frac{OD}{OS} = \frac{0,01 \text{ cc} + 9,0^D = 0,1}{0,03 \text{ cc} + 9,0^D = 0,3 \text{ (externare)}}$$

MD 2735 G2 2005.04.30

4

OS – la biomicroscopie semne ale cataractei secundare nu s-au depistat.

Metoda a fost aplicată la 15 pacienți, care au fost inspecțai timp de 6...9 luni. Dezvoltarea unei cataracte secundare la pacienții dați nu s-a constatat.

5

(57) Revendicare:

10 Metodă de tratament a cataractei secundare, care constă în aceea că se prelucrează câmpul operator, se efectuează anestezia locală și regională, se fixează mușchiul rect superior, se efectuează incizia conjunctivei de la limb și se deschide camera anterioară, se efectuează incizia corneosclerală și capsulorexisul anterior, apoi se înlătură nucleul cristalinului, se efectuează lavajul maselor cristalinene și se aplică o sutură separată corneosclerală; după care pe capsula posterioară a cristalinului se aplică o soluție de N²(2-furanidil-5-fluoruracil) de 4% - 0,2 ml, totodată, în camera anterioară se introduce 0,2 ml de aer steril; apoi se suturează definitiv incizia corneosclerală și conjunctiva; se introduce în spațiul subconjunctival un antibiotic și un preparat corticosteroid, se eliberează mușchiul rect superior și se aplică un pansament monocular aseptice.

20

(56) Referințe bibliografice:

1. Мальцев Э.В., Павлюченко К.П. Биологические особенности и заболевания хрусталика. Астропринт, Одесса, 2002, с. 353

Șef Secție:

GUȘAN Ala

Examinator:

GROSU Petru

Redactor:

UNGUREANU Mihail

RAPORT DE DOCUMENTARE

(21) Nr. depozit: a 2004 0192		
(22) Data depozit: 2004.07.30		
(51) ⁷ : A 61 F 9/007; A 61 K 33/16; A 61 P 27/12 Alți indici de clasificare: Titlul : Metodă de tratament a cataractei secundare (71) Solicitantul : UNIVERSITATEA DE STAT DE MEDICINĂ ȘI FARMACIE "NICOLAE TESTEMIȚANU" DIN REPUBLICA MOLDOVA, MD Termeni caracteristici : cataractă		
I. Minimul de documente consultate (sistema clasificării și indici de clasificare Int. Cl. (7))		
Int. Cl. ⁷ A 61 F 9/007; A 61 K 33/16; A 61 P 27/12 MD 1994-2005 EA 1995-2005 SU 1970-1991		
II. Documente considerate ca relevante		
Categoria*	Date de identificare ale documentelor citate și indicarea pasajelor pertinente	Numărul revendicării vizate
A	1. Краснов М.Л., Беляев В.С. Руководство по глазной хирургии, Медицина, Москва, 1988, с. 303	1
A	2. MD 2315 2004.08.31	1
A	3 SU 1680158 A1 1991.09.30	1
A	4. SU 1544423 A1 1990.02.23	1
A	5. SU 1337087 A1 1987.09.15	1
A	6. SU 1560193 A1 1990.04.30	1
A	7. SU 570363 1977.08.30	1
A	8. Мальцев Э.В., Павлюченко К.П. Биологические особенности и заболевания хрусталика. Астропринт, Одесса, 2002, с.353	1
<input type="checkbox"/> Documentele următoare sunt indicate în continuare a rubricii II		<input type="checkbox"/> Informația referitoare la brevete paralele se anexează
* categoriile speciale ale documentelor consultate:		P - document publicat înainte de data de depozit dar după data priorității invocate
A - document care definește stadiul anterior general		T - document publicat după data de depozit sau a priorității invocate, care nu aparține stadiului pertinent al tehnicii, dar care este citat pentru a pune în evidență principiul sau teoria care conține baza invenției
E - document anterior dar publicat la data de depozit național reglementar sau după aceasta data		X - document de relevanță deosebită: invenția revendicată nu poate fi considerată nouă sau implicând activitate inventivă
L - document care poate pune în discuție data priorității invocate, poate contribui la determinarea datei publicării altor divulgări sau pentru un motiv expres (se va indica motivul)		Y - document de relevanță deosebită: invenția revendicată nu poate fi considerată ca implicând activitate inventivă cand documentul este asociat cu unul sau mai multe alte documente de aceeași natură, aceasta combinație fiind evidentă pentru o persoană de specialitate
O - document referitor la o divulgare orală, un act de folosire, la o expunere sau orice altă		& - document care face parte din aceeași familie de documente
Data finalizării documentării		2005-02-09
Examinatorul		GROȘU Petru