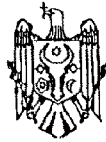




## REPUBLICA MOLDOVA



(19) Agenția de Stat  
pentru Proprietatea Intelectuală

(11) **1274** (13) **Z**  
(51) Int.Cl: *A61B 17/00* (2006.01)

**(12) BREVET DE INVENȚIE  
DE SCURTĂ DURATĂ**

<p>(21) Nr. depozit: s 2018 0032 (22) Data depozit: 2018.04.02</p>	<p>(45) Data publicării hotărârii de acordare a brevetului: 2018.08.31, BOPI nr. 8/2018</p>
<p>(71) Solicitant: UNIVERSITATEA DE STAT DE MEDICINĂ ȘI FARMACIE "NICOLAE TESTEMIȚANU" DIN REPUBLICA MOLDOVA, MD (72) Inventatori: FERDOHLEB Alexandru, MD; HOTINEANU Vladimir, MD; HOTINEANU Adrian, MD (73) Titular: UNIVERSITATEA DE STAT DE MEDICINĂ ȘI FARMACIE "NICOLAE TESTEMIȚANU" DIN REPUBLICA MOLDOVA, MD (74) Mandatar autorizat: COȘNEANU Elena</p>	

**(54) Metodă de tratament al stricturilor căii biliare principale****(57) Rezumat:**

1

Invenția se referă la medicina, în special la chirurgie, și poate fi utilizată pentru tratamentul stricturilor căii biliare principale.

Esența metodei constă în aceea că se efectuează laparotomia mediană superioară, se determină obiectiv localizarea stricturii căii biliare, se pregătește brațul jejunului Roux de o lungime de cel puțin 80 cm prin transecția jejunului la 20...30 cm distal de ligamentul Treitz, capătul închis orb al brațului jejunului Roux este întărit cu suturi întrerupte din polidioxanonă de 4-0 cu translocația lui retrocolică și antiduodenală, la nivelul vaselor colice de mijloc, în partea superioară dreaptă a abdomenului se efectuează o incizie cu formarea unui orificiu de 6...10 mm pe partea antimezenterică a brațului Roux și cu 3...5 cm distal de bontul jejunului suturat pentru formarea hepatojejunostomiei termino-laterale. Se

2

mobilizează canalul biliar și se deschide în partea anterioară cu o incizie longitudinală canalul hepatic stâng păstrând peretele posterior al bifurcației, conform tehnicii Hepp-Couinaud, dacă este necesar incizia se lărgeste și pe canalul hepatic drept. Apoi se aplică suturi prin toate straturile din polidioxanonă de 4-0 într-un singur plan la o distanță de 2...4 mm dintre ele pe peretele posterior, după care se aplică pe peretele anterior. Se tracționează simultan toate suturile de pe peretele posterior și se ligaturează, apoi procedura se repetă pe peretele anterior, pe care se aplică suturi sero-seroase. Anastomoza se fixează cu suturi de reper de capsula hepatică. Apoi se efectuează controlul de ermetizare și țesuturile se suturează pe starturi.

Revendicări: 1

## (54) Method for treating main biliary strictures

### (57) Abstract:

1  
The invention relates to medicine, in particular to surgery, and can be used for treating main biliary strictures.

Summary of the method consists in that it is performed the upper midline laparotomy, it is objectively determined the localization of the biliary stricture, is prepared the Roux jejunal loop of a length of at least 80 cm by transection of the jejunum 20...30 cm distal to the ligament of Treitz, the tightly closed end of the Roux jejunal loop is reinforced with interrupted sutures of polydioxanone 4-0 with its retrocolic and anteduodenal translocation, at the level of the middle vessels of the large intestine, in the right upper part of the abdomen is made a cut with the formation of a hole of 6...10 mm on the antimesenteric side of the Roux loop and 3...5 cm distal to the sutured jejunal stump to form the end-to-side hepatoenterostomy. It is mobilized the bile

2  
duct and is opened in the anterior part with a longitudinal incision the left hepatic duct, preserving the posterior wall of bifurcation, according to the Hepp-Couinaud technique, if necessary, the incision is also widened along the right hepatic duct. Then are applied single-layer sutures through all layers of polydioxanone 4-0 at a distance of 2...4 mm between them on the posterior wall, and then are applied on the anterior wall. Are synchronously tightened all the sutures on the posterior wall and are ligated, then the procedure is repeated on the anterior wall, on which are applied the seroserous sutures. The anastomosis is fixed with apposition sutures to the hepatic capsule. Then is carried out the sealing control and the tissues are sutured in layers.

Claims: 1

## (54) Метод лечения стриктуры главного желчного протока

### (57) Реферат:

1  
Изобретение относится к медицине, в частности к хирургии, и может быть использовано для лечения стриктуры главного желчного протока.

Сущность метода состоит в том, что выполняют верхнюю срединную лапаротомию, объективно определяют локализацию стриктуры желчного протока, подготавливают петлю тощей кишки по Ру длиной не менее 80 см транссекцией тощей кишки на 20...30 см дистальнее связки Трейтца, наглухо закрытый конец петли тощей кишки по Ру усиливают прерывистыми швами из полидиоксанона 4-0 с его транслокацией позадиободочно и впереди двенадцатиперстной кишки, на уровне средних сосудов толстого кишечника, в правой верхней части живота выполняют разрез с формированием отверстия 6...10 мм на антимерцентериальной стороне петли Ру и на 3...5 см дистальнее ушитой культи тощей кишки для формирования

2  
гепатозентеростомии конец в бок. Мобилизуют желчный проток и открывают в передней части с продольным разрезом левый печеночный проток, сохраняя заднюю стенку бифуркации, согласно техники Геп-Куино, при необходимости, разрез расширяют и по правому печеночному протоку. Затем накладывают одноуровневые швы через все слои из полидиоксанона 4-0 на расстоянии 2...4 мм между ними по задней стенке, затем накладывают по передней стенке. Натягивают синхронно все швы по задней стенке и лигируют, затем процедуру повторяют по передней стенке, по которой накладывают серо-серозные швы. Анастомоз фиксируют наводящими швами за печеночную капсулу. Затем выполняют контроль герметизации и ткани ушивают послойно.

II. формулы: 1

**Descriere:****(Descrierea se publică în redacția solicitantului)**

5 Invenția se referă la medicină, în special la chirurgie și poate fi utilizată pentru tratamentul stricturilor căii biliare principale.

Este cunoscută metoda de tratament al stricturilor căii biliare principale, care constă în aceea că se efectuează laparotomia mediană superioară, se determină obiectiv localizarea stricturii căii biliare, se pregătește brațul jejunului Roux pe o lungime de cel puțin 80 cm, care este preparat prin transsecțiunea jejunului aproximativ la 20...30 cm distal de ligamentul Treitz, capătul închis orb al brațului jejunului Roux este întărit cu suturi întrerupte din polidioxanonă de mărimea 4-0 și translocat retrocolic și anteduodenal, la nivelul vaselor colice de mijloc, în partea superioară dreaptă a abdomenului. Se efectuează o incizie cu formarea unui orificiu mic de 6...10 mm pe partea antemezenterică a brațului Roux și cu 10 3...5 cm distal de bontul jejunului suturat, pentru formarea hepaticojejunostomei termino-laterale. Se mobilizează canalul biliar cu deschiderea canalului hepatic stâng anterior printr-o incizie longitudinală, dar păstrând peretele posterior al bifurcației, conform tehnicii Hepp-Couinaud, dacă este necesar se lărgeste incizia și pe canalul hepatic drept. Apoi se aplică suturi ordinare, ce sunt trecute prin toate straturile cu material de sutură 15 polidioxanonă (PDS) sau Vicril 4-0...5-0. Se pune accentul pe un ermetism bun, aplicând suturile cu un pas de 2...3 mm. Buza posterioară de regulă se aplică cu nodurile în lumen, iar cea anterioară în exterior. Linia de sutură este întărită cu suturi anterioare sero-seroase, de regulă până la 5 la număr. După care se efectuează controlul de ermetizare și suturarea țesuturilor pe straturi [1].

25 Dezavantajele metodei menționate constau în efectuarea unei ajustări ineficiente a mucoaselor jejunului și a ductului hepatic, riscul de apariție a proceselor ischemice ale țesuturilor din zona anastomozei, apariția complicațiilor inflamatorii la acțiunea sărurilor biliare în zona anastomozei din cauza unei ajustări incomplete a mucoaselor cu formarea excesivă a țesutului cicatricial și recidivarea stricturilor.

30 Problema pe care o rezolvă invenția constă în elaborarea unei metode de tratament al stricturilor căii biliare principale cu formarea unei hepaticojejunoanastomoze cu un ermetism sporit, evitarea ischemiei țesuturilor din zona anastomozei, traumatizarea minimă a bontului biliar cu evitarea bilioragiei și ajustarea ideală a mucoaselor jejunului și a ductului hepatic.

35 Esența metodei constă în aceea că se efectuează laparotomia mediană superioară, se determină obiectiv localizarea stricturii căii biliare, se pregătește brațul jejunului Roux pe o lungime de cel puțin 80 cm prin transsecția jejunului la 20...30 cm distal de ligamentul Treitz, capătul închis orb al brațului jejunului Roux este întărit cu suturi întrerupte din polidioxanonă de 4-0 cu translocarea lui retrocolică și anteduodenală, la nivelul vaselor 40 colice de mijloc, în partea superioară dreaptă a abdomenului se efectuează o incizie cu formarea unui orificiu de 6...10 mm pe partea antemezenterică a brațului Roux și cu 3...5 cm distal de bontul jejunului suturat pentru formarea hepatojejunostomei termino-laterale. Se mobilizează canalul biliar și se deschide în partea anterioară cu o incizie longitudinală canalul hepatic stâng păstrând peretele posterior al bifurcației, conform tehnicii Hepp-Couinaud, dacă este necesar incizia se lărgeste și pe canalul hepatic drept. Apoi se aplică 45 suturi prin toate straturile din polidioxanonă de 4-0 într-un singur plan la o distanță de 2...4 mm dintre ele pe peretele posterior, după care se aplică pe peretele anterior. Se tracționează simultan toate suturile de pe peretele posterior și se ligaturează, apoi procedura se repetă pe peretele anterior, pe care se aplică suturi sero-seroase. Anastomoza se fixează cu suturi de 50 reper de capsula hepatică. Apoi se efectuează controlul de ermetizare și țesuturile se suturează pe straturi.

Rezultatul invenției constă în formarea unei hepaticojejunoanastomoze mucoasă la mucoasă cu un ermetism sporit, cu tracțiunea sincronă a tuturor suturilor de pe peretele posterior și apoi anterior, care duce la micșorarea factorului traumatic și ischemizant local, asigurând o răspândire uniformă a efortului fizic și o congruență ideală de atașare a 55 mucoasei la mucoasă, care permite o îmbunătățire nemijlocită a rezultatelor postoperatorii, a evoluției clinice, biologice și psiho-sociale postoperatorii.

Avantajele metodei constau în formarea unei hepaticojejunoanastomoze cu ajustarea mucoasei la mucoasă cu un ermetism sporit, prevenirea ischemiei țesuturilor din zona

anastomozei, ajustarea bună a partenerului biliar la peretele jejunului, poziționarea suturilor incluzând toate straturile peretelui intestinal și ale ductului hepatic cu tracțiunea sincronă a tuturor suturilor de pe peretele posterior și apoi anterior, care duce la micșorarea factorului traumatic și ischemizant local, asigurând o răspândire uniformă a efortului fizic și o congruență ideală de atașare a mucoasei la mucoasă.

5 Orice reconstrucție de cale biliară, în experiența noastră, a îndeplinit următoarele cerințe: a) excizia țesutului fibros din calea biliară proximală; b) realizarea unei anastomoze largi; c) prezența unei mucoase intacte, fără procese inflamatorii la toate 360° ale liniei de anastomoză; d) o bună vascularizare pe linia de sutură; e) lipsa tensiunii la linia de anastomoză. Actualmente realizarea derivațiilor biliodigestive, folosind ansa Roux au devenit un standard recunoscut în chirurgia stricturilor biliare.

Principiile metodei revendicate sunt:

- se aplică toate suturile atât pe peretele posterior cât și pe cel anterior;
- se recurge la tracțiunea sincronă a tuturor suturilor cu deplasarea manuală a ansei jejunale spre partenerul biliar;
- chirurgia purcede la ligaturarea suturilor, aplicate anterior pe peretele posterior. Moment ce permite o afruntare practic ideală și evită integral tracțiunile deformante ale liniei de sutură și ale mișcărilor mecanice ce duc la lezarea involuntară a mucoaselor și a altor straturi din peretele biliar sau jejunal;
- se recurge la același mod de formare și a peretelui anterior;
- fixarea obligatorie a anastomozei cu suturi de reper de capsula hepatică, moment ce facilitează prevenirea dehiscentelor majore pe linia de anastomoză și este un factor fizic local de menținere a formei anterioare a HJA;
- controlul ermetismului prin proba hidrodinamică, realizată prin intermediul drenajului transanastomotoc. Prezenta deficiențelor de ermetism s-au lichidat prin suturi sero-seroase suplimentate pe linia de anastomoză.

Metoda se efectuează în modul următor.

Se efectuează laparotomia mediană superioară, se determină obiectiv localizarea stricturii căii biliare, se pregătește brațul jejunale Roux pe o lungime de cel puțin 80 cm prin transsecțiunea jejunului aproximativ la 20...30 cm distal de ligamentul Treitz, capătul închis orb al brațului jejunale Roux este întărit cu suturi întrerupte din polidioxanonă de mărimea 4-0 și translocat retrocolic și anteduodenal, la nivelul vaselor colice de mijloc, în partea superioară dreaptă a abdomenului. Se efectuează o incizie cu formarea unui orificiu mic de 6...10 mm pe partea antemezenterică a brațului Roux și cu 3...5 cm distal față de bontul jejunale suturat, pentru formarea hepaticojejunostomei termino-laterale. Diametrul orificiului jejunale trebuie să fie întotdeauna mult mai mic decât lățimea ductului hepatic, deoarece ultimul se lărgeste la momentul formării anastomozei. Se mobilizează canalul biliar cu deschiderea canalului hepatic stâng anterior printr-o incizie longitudinală păstrând peretele posterior al bifurcației, conform tehnicii Hepp-Couinaud, dacă este necesar se lărgeste incizia și pe canalul hepatic drept. Apoi se aplică suturi din polidioxanonă de mărimea 4-0 într-un singur plan prin toate straturile pe peretele posterior la o distanță de 2...4 mm dintre suturi, după care se aplică pe peretele anterior. Se tracționează simultan toate suturile de pe peretele posterior și se ligaturează, apoi procedura se repetă pe peretele anterior. Pe peretele anterior se aplică suturi sero-seroase. Anastomoza se fixează cu suturi de reper de capsula hepatică. După aceasta se efectuează controlul de ermetizare și suturarea țesuturilor pe straturi.

Exemplu

Pacienta C., anul nașterii 1975, internată în clinică în mod programat. Diagnosticul de strictură biliară benignă a fost confirmat la colangiografie prin RMN. S-a stabilit strictură Bismuth tip III. Pacienta a primit preoperator un curs de tratament intensiv infuzional și antibacterial. În mod programat sub anestezie generală s-a efectuat hepaticojejunostomia termino-laterală cu drenarea gurii de anastomoză, procedeul Veolker. S-au aplicat suturi separate și sicon pe ambele buze anastomotice. Ligaturarea s-a efectuat după o tracțiune sincronă a tuturor suturilor cu poziționarea mucoaselor la o poziție oportună. Material de sutură PDS 4/0. Anastomoza formată într-un singur plan de sutură. Evoluția clinică postoperatorie satisfăcătoare. Pacienta externată la a 12-a zi postoperator cu drenaj în CBP. Drenajul din CBP a fost extras postoperator peste 8 săptămâni. Însănătoșire. La monitorizarea postoperatorie în dinamică pe o perioadă de 5 ani nu s-au constatat abateri

patologice din partea zonei hepatobiliare. Calificăm starea clinico-funcțională postoperatorie după clasificarea lui J.Terblanke ca foarte bună.

## **(56) Referințe bibliografice citate in descriere:**

1. Demetrios Moris, Alexandros Papalampros, Michail Vailas, Athanasios Petrou, Michael Kontos, Evangelos Felekouras. The Hepaticojejunostomy Technique with Intra-Anastomotic Stent in Biliary Diseases and Its Evolution throughout the Years: A Technical Analysis. [retrieved on 2016], Article ID 3692096, 7 pages, <<http://dx.doi.org/10.1155/2016/3692096>>

## **(57) Revendicări:**

Metodă de tratament al stricturilor căii biliare principale, care constă în aceea că se efectuează laparotomia mediană superioară, se determină obiectiv localizarea stricturii căii biliare, se pregătește brațul jejunal Roux de o lungime de cel puțin 80 cm prin transecția jejunului la 20...30 cm distal de ligamentul Treitz, capătul închis orb al brațului jejunal Roux este întărit cu suturi întrerupte din polidioxanonă de 4-0 cu translocația lui retrocolică și antiduodenală, la nivelul vaselor colice de mijloc, în partea superioară dreaptă a abdomenului se efectuează o incizie cu formarea unui orificiu de 6...10 mm pe partea antimezenterică a brațului Roux și cu 3...5 cm distal de bontul jejunal suturat pentru formarea hepatojejunostomiei termino-laterale, se mobilizează canalul biliar și se deschide în partea anterioară cu o incizie longitudinală canalul hepatic stâng păstrând peretele posterior al bifurcației, conform tehnicii Hepp-Couinaud, dacă este necesar incizia se lărgeste și pe canalul hepatic drept, apoi se aplică suturi prin toate straturile din polidioxanonă de 4-0 într-un singur plan la o distanță de 2...4 mm dintre ele pe peretele posterior, după care se aplică pe peretele anterior, se tracționează simultan toate suturile de pe peretele posterior și se ligaturează, apoi procedura se repetă pe peretele anterior, pe care se aplică suturi sero-seroase, anastomoza se fixează cu suturi de reper de capsula hepatică, apoi se efectuează controlul de ermetizare și țesuturile se suturează pe starturi.