



(12) CERERE DE BREVET DE INVENȚIE

(21) Nr. cerere: a 2017 00571

(22) Data de depozit: 16/08/2017

(41) Data publicării cererii:
28/02/2019 BOPI nr. 2/2019

(71) Solicitant:
• INTREPRINDEREA METALURGICĂ
PENTRU AERONAUTICĂ METAV S.A.,
STR. BIHARIA NR. 67-77, SECTOR 1,
BUCUREȘTI, B, RO;
• STANESCU MARIUS,
STR. AUREL VLAICU, NR. 107, AP1,
SECTOR 2, BUCUREȘTI, B, RO

(72) Inventatori:
• STANESCU MARIUS,
STR. AUREL VLAICU, NR. 107, AP. 1,
SECTOR 2, BUCUREȘTI, B, RO;
• BĂRLĂDEANU MIHAIL, STR. ROCADEI
NR. 3B, SECTOR 1, BUCUREȘTI, B, RO

(54) PROTEZĂ TOTALĂ DE GENUNCHI LA CÂINE "PET GEN 1"

(57) Rezumat:

Invenția se referă la o proteză metalică, utilizată în artroplastia totală de genunchi la câine, care, prin designul și gradele de mișcare, compensează orice deformare intra- și extra-articulară, ori un defect de tensiune ligamentară, iar după implantare și cimentare, din punct de vedere funcțional, ansamblul protetic se comportă ca un tot unitar. Proteza conform invenției este constituită dintr-o componentă (1) femurală, o componentă (3) tibială, asamblate între ele prin intermediul unei bride (2) intermediare fixate în interiorul componentei (1) femurale printr-un șift filetat cu locaș imbus și în interiorul componentei (3) tibiale cu două șuruburi (4 și 5) cu cap înecat crestată, componenta (1) femurală având o zonă (1'') îngroșată continuată de o tijă cu cap rotunjit și cu striații (a), realizate la fiecare 10 mm din lungime, componenta (3) tibială având o parte (3'') îngroșată, și o tijă cu secțiune circulară cu cap rotunjit și cu striații (b) la fiecare 10 mm din lungime, iar canalul (c) cu margini rotunjite de pe mijlocul părții îngroșate a componentei (1) femurale se continuă cu canalul (d) de pe mijlocul părții îngroșate a componentei (3) tibiale.

Revendicări: 3
Figuri: 4

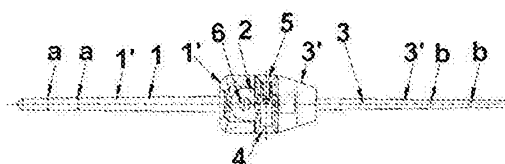


Fig. 1

Cu începere de la data publicării cererii de brevet, cererea asigură, în mod provizoriu, solicitantului, protecția conferită potrivit dispozițiilor art. 32 din Legea nr. 64/1991, cu excepția cazurilor în care cererea de brevet de invenție a fost respinsă, retrasă sau considerată ca fiind retrasă. Întinderea protecției conferite de cererea de brevet de invenție este determinată de revendicările conținute în cererea publicată în conformitate cu art. 23 alin. (1) - (3).



OFICIUL DE STAT PENTRU BREVETE ȘI MARCI
Cerere de brevet de invenție
Nr. a 2017 0579
Data depozit 16-08-2017

15

PROTEZĂ TOTALĂ DE GENUNCHI LA CÂINE

Pet-Gen I

Prezenta invenție se referă la o proteză totală de genunchi la câine, metalică suprastabilizată-rigidă de tip "constraint,, destinată tratării patologiei gonartrozice sau sechelare posttraumatice, a unei patologii canine traumatice acute ori tumorale în ortopedia veterinară.

Literatura de specialitate prezintă informații sumare și limitate privitoare la proteza totală de genunchi de câine.

În prezent înlocuirea totală a unei articulații este frecvent utilizată la câine la nivelul șoldului. Când vine vorba de **artroplastia totală de genunchi la câine**, DAVID M. NUNAMAKER afirmă că „artroplastia totală este folosită ca o procedură experimentală,,.

În "Textbook of Small Animal Orthopaedics,, publicată de J.B. Lippincott Company în 1985, partea a V-a , capitolul 44 , se face referire la artroplastia totală de genunchi la câine, amintind de încercările timide și limitate de a aborda endoprotetic articulația de genunchi cu preluarea și implantarea unei proteze totale de articulație metacarpofalangiană din medicina umană.


(Liska et al. 2007). Ulterior, la acest raport, un sistem de implant modular și instrumente asociate au fost dezvoltate și puse în uz clinic. Acest sistem de implant (Sistem de Genunchi Total Canin, BioMedtrix LLC, Boonton, NJ) este în uz experimental în anumite centre de referință din America de Nord și Europa.

Implantul de PTG BioMedtrix constă în două elemente: o componentă femurală fabricată dintr-un aliaj din Cobalt – Crom și o componentă tibială monobloc prelucrată din polietilenă (all-poly).

Suprafața de fixare a componentei femurale este acoperită cu microbule de Cobalt – Crom și este destinată fixării necimentate (biologică). Componenta tibială de polietilenă este proiectată pentru fixarea cimentată osoasă cu polimetilmetacrilat.

Departamentul de Științe Veterinare Clinic, Universitatea de Stat din Ohio, Columbus, OH, Statele Unite ale Americii (allen.1243 @ osu.edu), pentru a caracteriza performanța de înlocuire cimentată totală de genunchi (ATG) la câini, a inițiat un studiu de cercetare preclinică, un studiu de design, pe 24 de câini, cu schelet matur, rasa Hounds, de sex masculin (25-30 kg) în general fără vreo patologie preexistentă.

Câinii cu PTG, unilateral cimentate, au fost evaluați la 6, 12, 26, respectiv 52 de săptămâni (6 câini / moment de timp) prin radiografiere, analiza densității osoaselor,



evaluarea vizuală a mersului și măsurarea directă a circumferinței coapsei, precum și evaluarea gamei comune a indicatorilor de mișcare și de recuperare funcțională. La sfârșitul studiului, fixarea și stabilitatea componentei tibiale au fost determinate prin teste mecanice distructive.


Rezultatele arată că stabilitatea a fost excelentă în proporție de 67% și bună în proporție de 33%. Relevanța clinică a acestui studiu este că studiile clinice sunt necesare pentru a determina pe termen lung rezultatele funcționale ale implanturilor PTG cimentate, pentru a evalua influența design-ului implantului asupra fixării și uzurii acestuia, scopul fiind de a obține date obiective necesare dezvoltării unui model de PTG cu implicații biologice minime și funcționale maximizate (Allen KA MJ, Leone, K Lamonte, Townsend KA KL, Mann).

In US 20040241036 A1 (Medical implant for the human or animal body) este prezentat un implant medical folosit pentru corpul uman sau animal, care este compus în mare parte dintr-un aliaj de magneziu. Aliajul de magneziu conține litiu (0,01-7%), aluminiu (0,01 - 16%), opțional ytriu (0,01 -7%) și metale de pământuri rare(0,01 -8 %).

In WO 2010003442 A3 (Endoprosthesis for implantation in the human or animal body) se prezintă o invenție care se referă la o endoproteză pentru implantare în corpul uman sau animal, care cuprinde un corp de bază, confecționată dintr-un aliaj de magneziu. Conform invenției, aliajul de magneziu este practic lipsit de aluminiu și substanțial lipsit de scandiu și conține ytriu și / sau pământuri rare și / sau zirconiu ca elemente care induc rezistență.

Articulația femurotibiorotuliană și fibulară cunoscută și sub numele de articulația genunchiului sau a grasetului este o articulație compusă ce poate fi sistematizată în următoarele subarticulații: femurorotuliană, tibiorotuliană, femurotibială și tibiofibulară. La acest complex articular iau parte și femurul prin extremitatea sa distală, tibia și fibula prin extremitatea lor proximală și rotula.

Articulația femurotibială, o articulație condiliană, permite mișcări de flexie și extensie. În timpul executării acestora tibia alunecă, împreună cu meniscurile fixate pe ea, peste condilii femurali. Cu toată solidarizarea strânsă a meniscurilor cu tibia, ele au posibilitatea de a se mișca în limite restrânse pe suprafețele articulare ale osului: în flexie alunecă în sens caudal, în extensie în sens cranial. Mișcările articulației femurotibiale se execută în jurul unei axe care trece prin epicondiliu femurului. Datorită oblicității acestei axe, rezultată din poziția mai cranială a epicondiliului lateral față de cel medial, ceea ce atrage după sine oblicitatea în sens contrar a ligamentelor colaterale, mișcările de flexie și extensie sunt acompaniate și de o



rotație redusă a tibiei în jurul axei sale longitudinale: în extensie marginea cranială a tibiei se dirijează în sens lateral iar în flexie în sens medial.


Conformația condililor femurali are o importanță deosebită pentru gradul mișcărilor permise de ligamentele colaterale. Datorită distanței mai mari dintre epicondil și porțiunea cranială sau caudală a condilului femural, față de distanța dintre epicondili și suprafața de contact a acesteia cu tibia, când articulația este într-o poziție mijlocie se produce o frânare a mișcărilor de flexie și extensie. Aceasta are loc ca urmare a intrării în tensiune a ligamentelor colaterale, pe măsură ce articulația părăsește poziția mijlocie, mărindu-se distanța dintre inserția proximală și distală a fiecărui ligament. Dispozitivul de frânare este mai eficient în timpul împovărării femurului, deci, când există tendința de flexie. Mișcările extreme de flexie și extensie sunt împiedicate de intrarea în tensiune a ligamentelor colaterale și încrucișate.

Genunchiul este o articulație sinovială complexă, diartroidală, ce permite mișcarea în trei planuri. Condilii femurali se articulează cu cei tibiali cu o arie de mișcare pe axul medio-lateral de aproximativ 120°.

Unghiurile normale articulare variază între 160° în extensie totală și 40° în flexie totală (Jaegger et al. 2002; Allen et al. 2009). Mișcarea de flexie-extensie survine datorită unei combinații de rulare și alunecare a femurului pe tibia. Doar rulându-se, condilul femural ar sări de pe platoul tibial înainte să ajungă la flexia maximă, în timp ce doar alunecând șanțul femural ar pătrunde în tibia. Mișcarea inversă este asimetrică, contactul femurotibial extern se translatează într-un sens mult mai caudo-lateral decât pe platoul medial, rezultând rotația internă tibială în timpul flexiei articulare (Vasseur & Arnoczky 1981).

Spre deosebire de alte articulații diartroidale, la câine, congruența osoasă dintre condilul femural și platoul tibial adaugă foarte puțină stabilitate în articulație. Mai degrabă țesuturile primare și secundare oferă stabilitatea necesară. Ligamentele încrucișate acționează ca stabilizatori primari și pentru translația cranio-caudală dar și pentru rotația internă – externă.

Ligamentul încrucișat posterior are ca rol primar limitarea translației caudotibiale dar ajută și la limitarea rotației interne – externe excesive. (Arnoczky & Marshall 1977). Menisculul are rolul de stabilizator secundar. Gradul prin care aceștia contribuie la stabilitatea articulației este dependentă de condiția stabilizatorilor primari, adică a ligamentelor încrucișate. Într-o articulație cu ligamente încrucișate defectuase, menisculul medial joacă un rol primar în stabilizare, acționând ca o margine între rotația și translația condilului femural (Pozzi et al 2006).



Morfologia articulației genunchiului, în special îngustarea adânciturii intercondiliene și unghiul platoului tibial, poate juca un rol important în degenerarea și ruperea ligamentului încrucișat anterior la câine. Îngustarea adânciturii intercondiliene s-a dovedit a fi mai mică la câinii cu o predispoziție crescută a rupturii ligamentare, rezultând în modificare în matricea extracelulară.

Etiopatogeneza rupturii ligamentelor încrucișate craniale nu este definită. Deși ruptura acută nu survine datorită unei traume, un număr însemnat de studii anterioare au sugerat că majoritatea rupturilor sunt rezultatul unor schimbări degenerative cronice ale ligamentelor (Vasseur et al. 1985, Hazashi et al. 2003).

Dezvoltarea rupturii progresive a ligamentului încrucișat anterior implică degenerări graduale a ligamentului în sine, boli inflamatorii ale articulației, rupturi parțiale ale ligamentului și în final ruperea completă a acestuia. După ruptură, apar schimbări secundare, cum ar fi artrita progresivă sau deteriorarea meniscului. Inițial ușoara slăbire sau întindere a ligamentului încrucișat cranial nu cauzează nicio șchiopătare dar poate produce o ușoară instabilitate articulară ce duce la degenerarea macroscopică articulară. Totuși, este neclar dacă aceasta reprezintă faza inițială a unei artropatii sau dacă evenimentul inițial este reprezentat de dezvoltarea unei sinovite articulare. Câinii cu ruptură ligamentară incipientă prezintă clinic o articulație stabilă, dar se prezintă cu schiopătări, efuziuni ale articulației și sinovite. Ruptura ligamentului încrucișat cranial completă produce instabilitate evidentă a articulației, rezultând dureri articulare severe, schiopătări și schimbări degenerative progresive ale articulației. Observațiile clinice au demonstrat că aceste schimbări constau în osteofite periarticulare, îngroșarea capsulară și distrugerea meniscului. Odată cu progresia acestor schimbări, articulația poate deveni mai stabilă, deși un studiu recent a arătat că fibroza periarticulară ameliorează foarte puțin instabilitatea dinamică în timpul locomoției (Tashman et al. 2004). Câinii cu schimbări avansate artrozice sau în ultimă fază, ale articulației pot avea puține instabilități evidente pasive datorită fibrozei periarticulare extensive. După o ruptură parțială sau completă a ligamentului încrucișat anterior, apare un răspuns al vindecării tisulare în regiunea epiligamentară a ligamentului încrucișat anterior (Hazashi et al. 2003)

Proteza totală de genunchi la câine (Pet-Gen 1), conform invenției, este alcătuită dintr-o componentă femurală și o componentă tibială asamblate între ele prin intermediul unei bride intermediare.

Materialul din care se execută componentele protezei este aliaj bază Ni (min.70%) sau bază Cobalt (min 40%).



Figura 1 prezintă vedere frontală a ansamblului protezei în care sunt evidențiate componenta femurală (1) și componenta tibială (3) cu secțiuni parțiale pentru evidențierea poziției bridei intermediare (2) și a sistemului de fixare cu 2 șuruburi cu cap înecat-crestat (4) și (5), și cu un știft filetat cu locaș imbus (6).

Componenta femurală (1) are o parte îngroșată (1'') continuată de o tijă (1') cu capăt rotunjit și cu striaiții (a), realizate la fiecare 10 mm din lungimea tijei, pentru o mai bună fixare în canalul medular, dar și pentru a putea ajusta lungimea tijei în funcție de lungimea canalului femural și de curbura diafizei femurale în plan coronar (antero-posterior)

Componenta tibială (3) are, de asemenea, o parte îngroșată (3'') și o tijă cu secțiune circulară (3') cu cap rotunjit și cu striaiții (b) la fiecare 10 mm din lungime, , pentru o mai bună fixare în canalul medular, dar și pentru a putea ajusta lungimea tijei în funcție de lungimea canalului tibial și de curbura diafizei tibiale în plan sagital (dr profil).

Figura 2 prezintă vederea laterală a ansamblului protezei cu secțiuni parțiale care evidențiază modul de fixare al bridei intermediare (2) cu știft filetat (6), în interiorul componentei femurale (1), și cu două șuruburi (4) și (5) în interiorul componentei tibiale (3).

Partea îngroșată (1'') a componentei femurale (1) are pe mijloc un canal (c) cu margini rotunjite, care se continuă cu canalul (d) de pe mijlocul părții îngroșate (3'') a componentei tibiale (3).


Figura 3 prezintă proteza asamblată, în poziție ce simulează flexia (de max. 152°), formată din componenta femurală (1), componenta tibială (3), brida intermediară (2) și șuruburile (4) și (5), cu evidențierea striaițiilor (a) și (b) de pe tije și a formei canalelor mediene (c) și (d) de pe zonele îngroșate ale componentei femurale și, respectiv, tibiale.

Metodologia de implantare a protezei Pet Gen 1 cuprinde planul preoperator, anestezia și tehnica chirurgicală.

Procedura este în principiu aceeași ca în cazul unui genunchi uman: după ce genunchiul este deschis, osul bolnav este scos și înlocuit cu proteza Pet Gen 1. După testarea pentru mobilitate și stabilitate, genunchiul este închis și se inițiază procedura de reabilitare.

Planul preoperator are drept scop restaurarea axului mecanic normal al membrului și să creeze o interfață articulară care să fie paralelă cu podeaua și să restabilească egalitatea dintre membrele pelvine (posteroare).

Pentru stabilirea planului preoperator sunt necesare radiografiile în sprijin, față și profil, ale întregului membru inferior (pangonograma) identificând astfel axul mecanic și axul anatomic al membrului.



Axul mecanic normal este format de o linie ce unește centrul capului femural cu centrul articulației genunchiului și centrul gleznei. În cazul unui femur, a unei tibii sau a unei alte deformări articulare, axul mecanic nu va mai fi normal.


Pentru a reconstitui cu cea mai mare acuratețe axul mecanic, se va face rezecția femurală distală la un unghi măsurat între axul mecanic normal și axul anatomic al femurului, adică 5 grade, 7 grade sau 9 grade iar rezecția epifizei proximale a tibiei la 90 grade față de axul longitudinal al tibiei.

Anestezia și chirurgia sunt științe exacte, mai mult decât s-ar putea crede sau aștepta. Siguranța anesteziei generale depinde de agentul anestezic, echipamentul utilizat, metodele de monitorizare a pacientului, de starea pacientului și expertiza persoanelor implicate; în fapt, cu siguranță că anestezia generală este substanțial îmbunătățită prin acordarea unei atenții adecvate pentru fiecare dintre aceste domenii.

Scopul anestezistului este de a minimiza riscurile asociate cu intubarea oro-traheală, necesară performării artroplastiei totale de genunchi. În scopul de a face anestezia cât mai sigură posibil, se folosesc unele dintre cele mai sigure anestezice disponibile. Utilizarea de vaporizatoare precise permite o doză constantă și exactă de anestezic pentru a fi administrate pacientului și pentru a permite ajustări rapide de profunzime anestezică și de eliminare rapidă a agentului anestezic, ceea ce permite reversia rapidă. Aparatele de anestezie, cu livrare 100% de oxigen, asigură oxigenarea adecvată de O₂ în țesuturi.

Monitorizarea se face continuu cardiac și respirator iar ajustările de profunzime a anesteziei sunt bazate pe măsurători obiective, cum ar fi pulsul, rata respiratorie, saturația (%) hemoglobinei în oxigen (pulsoximetriei), tensiunea arterială, și traiectoria electrocardiogrammei.

Se iau în considerare variabile cum ar fi vârsta pacientului, talia, greutatea, și starea generală biologică, comorbiditățile, precum, natura și durata preconizată a procedurii și se fac ajustări în funcție de observațiile intraoperatorii sau așteptările din timpul perioadei de anestezie. Una dintre cheile cele mai importante pentru încheierea în condiții de siguranță a unui eveniment anestezic este înțelegerea stării pacientului și identificarea a trei mari factori de risc: boli pre-existente, disfuncții de organ sau sensibilitate specifică la un anumit agent anestezic sau medicamentos și riscurile chirurgicale intraoperatorii (singerarea, embolia grasă, timpul intervenției chirurgicale). Se recomandă un screening pre-chirurgical al valorilor constantelor biologice din sânge. În unele cazuri, fiind deja conștienți de o condiție pre-existentă care ar trebui să fie monitorizată, se cer teste suplimentare sau în alte cazuri, aceste teste pot dezvălui o boală ascunsă sau problemă care ar putea crește riscul pacientului




anesteziat. Testele tipice sunt o hemoleucogramă completă (HLG). Cateterele intravenoase sunt întotdeauna recomandate, asigurând accesul imediat în cazul în care ar trebui să se ia măsuri de urgență sau să se administreze alte medicamente ce devin brusc necesare în cursul procedurii. Administrarea intravenoasă de lichide în timpul anesteziei este cunoscută ca fiind calea cea mai bună de a facilita recuperarea pacientului și este un mod adecvat de a controla și de a îmbunătăți starea pacientului.

Dintre agenții folosiți pentru anestezie sunt Sevofluran și Izofluran (gaze anestezic) și Propofol (un agent de inducție intravenoasă). Alte medicamente folosite înainte și în timpul intervenției chirurgicale sunt sedative, tranchilizante, medicamente pentru durere ce pot fi administrate singure sau în combinație. Pacienții sunt menținuți sub anestezie de conducere de către agentul anestezic cu oxigen prin intermediul unui tub în căile respiratorii, cunoscut ca un tub endotraheal.

Tehnica chirurgicală -Abordul chirurgical trebuie să fie suficient de mare pentru expunerea adecvată a limitelor osoase și pentru realizarea unei bune alinieri a componentelor, fără tensiuni axiale sau excentrice. Se face o incizie cutanată de maxim 10 cm, longitudinală, mediană sau ușor parapatelară intern. Ea începe la aproximativ 5 cm proximal de baza rotulei și se întinde distal până la 3 cm sub tuberozitatea tibială anterioară.

Se deschide articulația genunchiului printr-o capsulotomie în omega longitudinală, parapatelară medială care ajunge proximal în tendonul cvadricipital; inferior, incizia capsulară se duce la fața medială a tuberozității tibiei. Pentru obținerea unei expuneri optime a tibiei posterioare se face meniscectomia completă, internă și externă. Se scot, de asemenea, osteofitele din spațiul intercondilian, gest care permite identificarea cu acuratețe a nochiului intercondilian.

Se scot toate osteofitele periarticulare de pe femur și tibie pentru ca matrițele protetice să fie bine adaptate suprafețelor osoase și pentru a evita riscul de conflict al PTG cu țesuturile moi. Se încep rezecțiile osoase cu cea femurală distală. Se deperiostează circular femurul în zona supracondiliană, secționându-se transversal și perpendicular pe axul diafixei, la limita volutei anterioare condiliene, unde dispare trohlea (rezecția distală femurală de cca 32 mm, căreia i se verifică planeitatea cu placa de sticlă iar dacă este necesar se pilește orice neregularitate/proeminență); se completează dezinserția capsulei articulare, aderentă în posterior; se alegează canalul femural cu alezor flexibil de 5-5,5 mm, pe o profunzime de 10 cm. Se introduce centromedular tija-probă femurală, verificându-se menținerea lungimii inițiale a femurului (rezecția epifizei distale femurale trebuie să fie în lungime de 32 mm, egală cu dimensiunea componentei condililor femurali ai protezei).




Se continuă cu rezecția tibială proximală. Se începe cu o transă verticală, în spatele tuberozității tibiale (ce trebui pastrata, impreuna cu insertia tendonului rotulian), adâncă de 15 mm, apoi se practică rezecția orizontală sub platoul tibial, din intern spre extern, până la instrumentul (departatorul Homann) ce apare în spațiul tibio-peronier pentru a proteja nervul sciatic polpliteu extern (SPE); se completează dezinserția capsulei articulare, aderentă în posterior. Se alezează canalul femural cu alezor flexibil de 5-5,5 mm, pe o profunzime de 8-10 cm. Se introduce centromedular tija-proba tibială. Se verifică planeitatea cu plăci de sticlă iar dacă este necesar se pilește orice neregularitate\proeminență. Rezecția trebuie să fie în grosime de 15 mm, egală cu dimensiunea componentei platoului tibial al protezei.

În tehnica propusă nu se resurfatează patela, ea denervându-se cu electrocauterul la limita tendinocartilaginoasă. Acest timp operator pare a fi suficient, dacă se ia în considerare caracteristica topografică a afectării de tip artrozic a trohleei femurale (înlocuind 100% suprafața articulară, proximal, acolo unde patela face alunecarea intercondiliană); studiile în vitro și design-ul PTG limitând la maxim impingementul dintre patelă și componenta protetică femurală, care ar limita amplitudinea flexiei genunchiului, postoperator.

Proba componentelor intramedulare (tijele centromedulare sau „stem”-urile) femurală și tibială se face prin introducerea fantomelor (neimplantabile, din trusă). Se assemblează „la rece” proteza din toate piesele ei și se face proba mișcării și a echibrului țesuturilor moi după introducerea stemurilor din aceeași direcție, în poziție de flexie maximă atât a protezei cât și a capetelor osoase rezecate femurale și tibiale.

În prima fază se urmărește paralelismul și respectiv congruența suprafețelor de contact dintre metal și suprafețele osoase rezecate, corectându-se dacă este cazul prin recupe osoase în zonele de proxim contact os-metal, până la obținerea interfeței ideale. Cu gentilete, urmărindu-se orice punct de tensionare, fără să se forțeze, se face extensia și flexia genunchiului nou articulat, căutând să se facă progresiv și eliberarea capsuloligamentară în vederea echilibrării și stabilizării genunchiului.

Această fază de echilibrare a țesuturilor moi este esențială deoarece aceasta va influența starea de funcționare a protezei (toate anomaliiile importante de tensiune pot duce la uzura crescută, osteoliza periarticulară sau centromedulară și o instabilitate protetică). Cu genunchiul extins complet, se face și proba mișcărilor de lateralitate (val-var) de cca 5-6 grade proiectate; de amintit că odată cu flexia genunchiului, această mișcare de lateralitate devine foarte asemănătoare cu mișcarea de rotație a femurului pe tibie, anatomică și funcțională.



Se marcheaza cu electrocauterul, repere antirotatorii, pe os (pe femur , deasupra protezei si pe tibie , sub proteza) atat în flexie cat si în extensie, ce vor reprezenta garantia ca la implantarea componentelor nu pot aparea decalari (mal-rotatii) între ansamblul protezei si nici tensiuni rotationale între componentele articulate ale protezei.

Se face proba mișcărilor, după care se cimentează în timpul ulterior, proteza totală.

Se suturează în planuri anatomice, cu genunchiul în flexie (capsulorafie cu fire 0 sau 2-0 neresorbabile, țesutul subcutan în 6-8 puncte de centraj cu fire resorbabile 2-0 sau 3-0 și sutură la tegument cu fire în „U”- Black-Donatti) apoi aplicându-se pansament steril și bandaj elastic.

Proteza Pet Gen 1, pentru artroplastia totala de genunchi la câine, conform invenției, este un concept inovativ ce crează un spațiu prin rezecțiile tibială și femurală, care nu mai trebuie să fie împărțit în două spații/compartimente (spațiul tibiei ca rezultat al tăierii tibiale și echilibrat ligamentar și spațiul femural ca rezultat al tăierii femurale).


În acest concept, orice deformare intra-articulară (artrozică, degenerativă, sechelară posttraumatic) sau extra-articulară (în boli degenerative sau tumorale periarticulare) ori un defect de tensiune ligamentară sunt compensate prin design-ul și gradele de mișcare ale noii proteze, implantate după o tehnică riguroasă. Chiar dacă **tehnic**, spațiul creat de rezecțiile osoase și acte de eliberare a țesuturilor periarticulare poate fi divizat în două spații: femural și tibial, din punct de vedere al momentului implantării (cimentării protezei) și **funcțional, ansamblul protetic se comportă ca un tot-unitar**.

Tehnica de artroplastie totală de genunchi la caine care este propusă, aproape că nu se confruntă cu o problemă de cuantificare și măsurarea exactă a nivelului rezecțiilor femurală și tibială, înainte și în timpul intervenției chirurgicale, ceea ce o face compatibilă cu „regula implantării fără eșec”.

Nu necesită o normocorecție de siguranță, secțiunile osoase fiind perpendiculare fie pe axele anatomice ale femurului și tibiei, fie între ele, ca la osteotomia în „L” tibială, cu menținerea tuberozității tibiale anterioare (TTA).


Se obține un centraj și o stabilitate inițială (autostabilitate) prin lungimea și curbura tijelor centromedulare, aceste extensii de 10 cm care mai îndeplinesc și rolul de repartiție/difuzare largă a tensiunilor (reducerea stress-shilding-ului endocortical spre capetele libere ale stemurilor centromedulare).

Se obține un traiect patelo-femural (tracking) mai mult decât satisfăcător din punct de vedere mecanic, profilul intercondilian femural al protezei urmărind fidel anatomia epifizei distale femurale.



Factorii care influențează durabilitatea unei artroplastii totale de genunchi includ caracteristicile protezei, selecția pacienților și tehnica chirurgicală.

Caracteristicile tipice dimensionale ale protezei (formă, curbura, uzură, deformare) și metodologia de implantare, ce conduc la o fixare cât mai bună, niciodată doar satisfăcătoare.



REVENDICĂRI

1. Proteza totală de genunchi la cainc, "Pct-Gen 1", având o componentă femurală și o componentă tibială asamblate între ele prin intermediul unei bride intermediare, realizată din aliaj bază Ni (min.70%) sau bază Cobalt (min 40%) caracterizată prin aceea că, componenta femurală (1) are o parte îngroșată (1'') continuată de o tijă (1') cu capăt rotunjit și cu striaiții (a), realizate la fiecare 10 mm din lungime, componenta tibială (3) are, o parte îngroșată (3'') și o tijă cu secțiune circulară (3') cu cap rotunjit și cu striaiții (b) la fiecare 10 mm din lungime.
2. Proteza totală de genunchi la câine, "Pet-Gen 1" conform revendicării 1 caracterizată prin aceea că partea îngroșată (1'') a componentei femurale (1) are pe mijloc un canal (c) cu margini rotunjite, care se continuă cu canalul (d) de pe mijlocul părții îngroșate (3'') a componentei tibiale (3).
3. Proteza totală de genunchi la câine, "Pet-Gen 1" conform revendicării 1, caracterizată prin aceea că, brida intermediară (2) este fixată în interiorul componentei femurale (1) printr-un știft filetat cu locas imbus (6) și în interiorul componentei tibiale (3) cu două șuruburi cu cap înecat crestă (4) și (5).

Referințe bibliografice

1. US 20040241036 A1, *Medical implant for the human or animal body*, Andrea Meyer-Lindenberg, Henning Windhugen, Frabnk Witte, Dec 2, 2004;
2. WO 2010003442 A3, *Endoprosthesis for implantation in the human or animal body*, Volkmar Neubert, Oct 7, 2010;
3. "Textbook of Small Animal Orthopaedics", J.B. Lippincott Company, 1985, partea a V-a, capitolul 44.
4. " Cercetări privind tehnici de reparare chirurgicală a membrilor posterioare, în patologia comparată om-câine "Cercetări privind dezvoltarea unei proteze totale de genunchi la câine, Pet Gen I" - Teza de Doctorat, Marius Stanescu, 27 martie 2012- UASMV Bucuresti



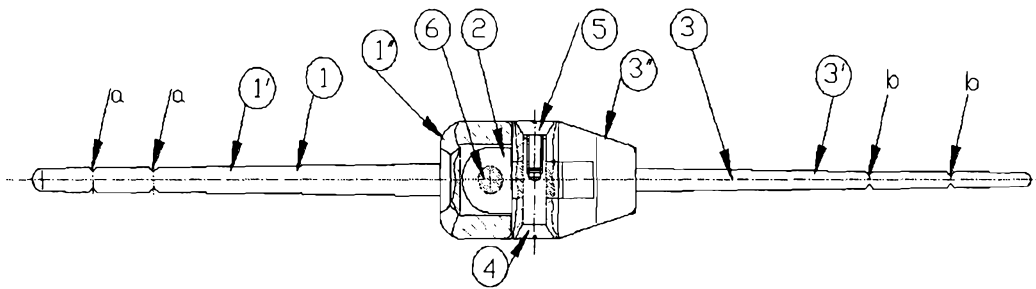
Borderou figuri

Figura 1. Vedere frontală ansamblu proteză

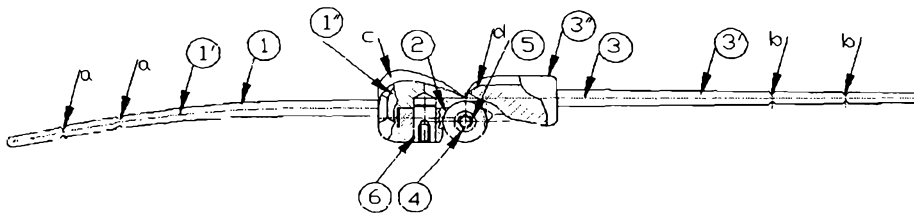


Figura 2. Vedere lateral ansamblu proteză

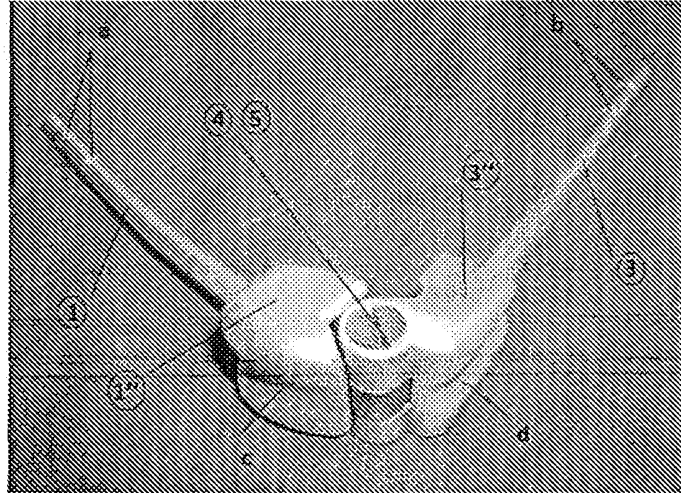


Figura 3. Proteză asamblată

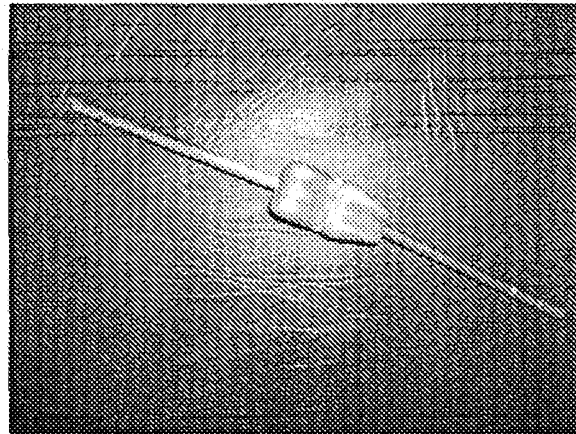


Figura 4 Proteza Totala de Genunchi Pet-Gen 1

Ansambul femuro-tibial cu piesa intermediara bidirectionala – Produs finit

A handwritten signature or mark, possibly a name, written in a cursive style.