(19) OFICIUL DE STAT
PENTRU INVENŢII ŞI MĂRCI
Bucureşti

ROMANIA

(11) Nr. brevet: 117416 B1
(51) Int.Cl.[7] A 61 K 31/66;

(12) BREVET DE INVENŢIE

Hotărârea de acordare a brevetului de invenţie poate fi revocată în termen de 6 luni de la data publicării

(21) Nr. cerere: **95-01658**

(22) Data de depozit: **14.03.1994**

(30) Prioritate: **24.03.1993 US 08/036.140;**

(41) Data publicării cererii:
BOPI nr.

(42) Data publicării hotărârii de acordare a brevetului:
29.03.2002 BOPI nr. **3/2002**

(45) Data eliberării şi publicării brevetului:
BOPI nr.

(61) Perfecţionare la brevet:
Nr.

(62) Divizată din cererea:
Nr.

(86) Cerere internaţională PCT:
Nr. **FI 94 / 00091 14.03.1994**

(87) Publicare internaţională:
Nr. **WO 94/21266 29.09.1994**

(56) Documente din stadiul tehnicii:
US 5434156

(71) Solicitant: **LEIRAS OY, TURKU, FI;**

(73) Titular: **LEIRAS OY, TURKU, FI;**

(72) Inventatori: **LEHTINEN RISTO TAPANI, PAATTINEN, FI; NYMAN MARKKU, KLAUKKALA, FI; PAAVOLAINEN PEKKA, HELSINKI, FI;**

(74) Mandatar: **ROMINVENT S.A., BUCUREŞTI;**

(54) METODĂ DE SPORIRE A FORMĂRII ŢESUTULUI OSOS ŞI/SAU DE ELIMINARE A COMPLICAŢIILOR TÂRZII, ULTERIOARE INTERVENŢIEI CHIRURGICALE

(57) **Rezumat:** Invenţia se referă la o metodă de sporire a formării ţesutului osos şi/sau de eliminare a complicaţiilor târzii, ulterioare intervenţiei chirurgicale. Metoda de sporire a formării ţesutului osos şi/sau de eliminare a complicaţiilor târzii, ulterioare intervenţiei chirurgicale osoase, cuprinde administrarea, la un pacient supus intervenţiei chirurgicale osoase, înainte şi/sau după numita intervenţie, a unui compus cu formula (I):

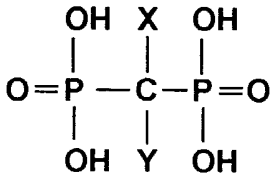

OH X OH O = P - C - P = O (I) OH Y OH în care X este H, OH, Cl, F sau o grupare metil şi Y este Cl, OH, $-(CH_2)_2-N(CH_3)-(CH_2)_4-CH_3$, $-(CH_2)_n-CH_3$, sau $-(CH_3)_n-NH_2$, unde *n* este zero sau un număr întreg de la 1 la 8, -NHZ unde Z este piridinil sau cicloheptil, -SZ' unde Z' este piridinil sau fenil substituit cu clor sau Y este o catenă de alchil inferior substituit cu radicalul piridinil sau a unei sări sau unui ester al acestuia, netoxice, acceptabile farmaceutic, într-o doză zilnică în domeniu de la 0,01 până la 100 mg/kg greutate corporală, tratamentul se începe de preferinţă înaintea intervenţiei chirurgicale şi de preferinţă pe o durată de 1...6 luni.

Revendicări: 12
Figuri: 14

RO 117416 B1

Invenția se referă la metodă de sporire a formării țesutului osos și/sau de eliminare a complicațiilor târzii, ulterioare intervenției chirurgicale, utilizată în tratamentul medical.

Bisfosfonații sunt compuși organici, sintetici, înrudiți structural cu pirofosfatul în care legătura pirofosfat P-O-P este înlocuită printr-o legătură P-C-P. Spre deosebire de pirofosfat, bifosfonații sunt rezistenți la hidroliza enzimatică din țesutul osos. Bisfosfonații sunt inhibitori potențiali ai resorbției osoase și au fost utilizați, cu succes, în tratamentul hipercalcemiei produsă din diverse motive. A fost studiat un număr mare de bisfosfonați, dar numai clodronatul, etidronatul și pamidronatul au atins o utilizare clinică, extinsă.

Principalul efect al bisfosfonaților este capacitatea lor de a inhiba resorbția osoasă, dar spre deosebire de efectul de mineralizare, mecanismul implicat este celular (Fleisch H; Drugs 1991; 42:919-44). Aceste efecte diferite variază mult în funcție de structura individuală a compusului bisfosfonat. Timpul de înjumătățire din circulație, al bisfosfonaților, este foarte scurt, de ordinul minutelor până la ore. Dintr-o doză dată, 20 până la 50% este absorbită de către schelet, restul fiind excretată în urină. Timpul de înjumătățire în os este mai lung și depinde de rata de înnoire a scheletului.

Lucrarea (Mian M et al., *Int J Clin Pharmacol Res.*1991; 11: 107-14) de 126 publicații asupra studiilor clinice privind utilizarea clodronatului, în terapia bolii osului, cuprinzând 1930 pacienți, în vederea evaluării tolerabilității și efectelor următoare administrării de scurtă și lungă durată, a acestui medicament, arată că terapia cu clodronat nu are nici un fel de efecte secundare, semnificative clinic și confirmă tolerabilitatea și siguranța sa.

Dintre numeroșii compuși care aparțin familiei bisfosfonatului, clodronatul a fost folosit, pe larg, în hipercalcemia și osteoliza malignă (Bonjour JP și Rizzoli R, *Calcif Tissue Int* 1990; Suppl:20-25). Toate lucrările publicate indică faptul că clodronatul poate normaliza calciul plasmatic, la majoritatea pacienților suferinzi de hipercalcemie, cu cancer rehidratat, la care resorbția osoasă crescută este prevalată perturbării fluxului calciului (Fleisch H, Drugs 1991; 42: 919-44).

Diverși compuși fosfonat au fost, de asemenea, raportați în brevete, ca fiind utili în tratamentul mobilizării și depozitării anormale a sărurilor fosfat de calciu (ca mineral) la mamifere și anume în: **US 3678164**; **3662066**; **3553314**; **3553315**; **3584124**; **3584125** și **3641246**. Brevetul **US 3683080** descrie utilizarea clodronatului și a diverși alți fosfonați, pentru tratamentul calcifierii anormale implicând țesuturile moi și condiții artritice. Brevetul **US 4234645** descrie clodronatul ca fiind util în tratamentul diverselor boli ale colagenului.

Așa cum s-a discutat mai sus, bisfosfonații sunt bine cunoscuți în ceea ce privește capacitatea lor de a inhiba resorbția osoasă, în legătură cu diverse boli. Utilizarea acestor compuși pentru inițierea formării de țesut osos, ulterior operațiilor chirurgicale, în legătură cu proteza endo-osteală, cum ar fi protezele de șold, plăci utilizate în fixarea internă rigidă și diferite tipuri de implante; cu toate acestea, niciodată nu s-au observat osteomielite, după decorticalizarea necrozelor de la mandibulă sau transplantele osoase. În special, sunt dificil de tratat, prin tehnici de implant convențional, în chirurgia de implant dentar, pacienții cu atrofia severă a procesului alveolar mandibular. Sunt întâlnite frecvent, la limita legării fixărilor operatorii mobile. Aproximativ jumătate din numărul eșecurilor înregistrate s-au întâlnit în perioada de refacere (Adell R et al., *Int J Oral & Maxillofac Surg* 1990, 5: 347-359). La o extindere considerabilă, pentru a resorbi striurile mărite sever, de obicei, s-au folosit grefe de os autogen (Baker R D et al., *J Oralsurg* 1970; 37; 486-89).

S-a observat acum că bisfosfonații sunt utili pentru inițierea formării osului, ulterior intervențiilor chirurgicale osoase, și pentru a elimina complicațiile târzii, datorate implantărilor, în special, a protezelor de șold. Pentru scopul acestei invenții, termenul *"Chirurgie osoasă"* va fi înțeles ca incluzând operațiile chirurgicale, legate de protezele endo-osteale,

precum protezele de şold, plăci folosite în fixările interne rigide şi diferite tipuri de implantări de implante artificiale în corpul uman precum implante dentare, tratamentul osteomielitei după decorticalizarea necrozelor de la mandibulă şi transplantele osoase. Invenţia se aplică, în special, în chirurgia orală, în special, în introducerea implantelor de dinte artificial.

Invenţia se referă la o metodă de sporire a formării ţesutului osos şi/sau de eliminare a complicaţiilor târzii, ulterioare intervenţiei chirurgicale, care cuprinde administrarea, la un pacient supus intervenţiei chirurgicale osoase, înainte şi/sau după numita intervenţie, a unui compus cu formula (I):

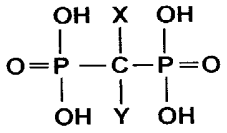

(I)

în care X este H, OH, Cl, F sau o grupare metil şi Y este Cl, OH, $-(CH_2)_2-N(CH_3)-(CH_2)_4-CH_3$, $-(CH_2)_n-CH_3$, sau $-(CH_2)_n-NH_2$, unde n este zero sau un număr întreg de la 1 la 8, -NHZ unde Z este piridinil sau cicloheptil, -SZ' unde Z' este piridinil sau fenil substituit cu clor, sau Y este o catenă de alchil inferior substituit cu radicalul piridinil sau a unei sări sau unui ester al acestuia, netoxice, acceptabile farmaceutic, într-o doză zilnică de la 0,01 până la 100 mg pe kilogram greutate corporală, tratamentul se începe, de preferinţă, înaintea intervenţiei chirurgicale şi, de preferinţă, pe o durată de 1...6 luni. Pentru administrare parenterală, doza zilnică preferată este de la 0,5 până la 20 mg/kg. Pentru administrare i.v. doza zilnică preferată este de la 0,5 până la 5 mg/kg. Pentru administrare orală, doza zilnică preferată este de la 10 până la 100 mg/kg; pentru administrare locală, se utilizează, de preferinţă, o soluţie care conţine compusul definit în revendicarea 1, într-o concentraţie de la 5 până la 100 mg/ml. Metoda se aplică unui pacient supus unei intervenţii chirurgicale de transplant, unui pacient supus unei intervenţii chirurgicale de protezare endo-osteală, unui pacient supus unei intervenţii chirurgicale de implantare, unui pacient supus unei intervenţii chirurgicale de implantare dentară. Compusul administrat este selectat din grupul constând din clodronat, pamidronat, etidronat, acid alendronic, acid neridronic, acid risedronic, tiludronat, incadronat, acid ibandronic, sărurile şi esterii numiţilor compuşi, acceptabile farmaceutic. Compusul preferenţial administrat este clodronat sau o sare a sa sau un ester al său, acceptabile farmaceutic, şi anume, compusul administrat este clodronat disodic.

Derivaţi corespunzători formulei (I), de importanţă deosebită pentru invenţia de faţă, sunt: clodronaţii, unde X şi Y sunt amândoi Cl; pamidronatul, unde X este OH şi Y este $-(CH_2)_2-NH_2$; acidul alendronic unde X este OH şi Y este $-(CH_2)_3-NH_2$; acidul neridronic unde X este OH şi Y este $-(CH_2)_5-NH_2$; acidul risedronic, unde X este OH şi Y este 3-piridinilmetil; tiludronatul, unde X este H şi Y este 4-clorfeniltio; YM-175, unde X este H şi Y este cicloheptilamino; BM-210995, unde X este OH şi Y este $-(CH_2)_2-N(CH_3)-(CH_2)_4-CH_3$ şi etidronatul unde X este metil şi Y este OH. Compusul cel mai preferat pentru scopul invenţiei este clodronatul sau sărurile sale acceptabile farmaceutic sau esterii săi.

Săruri acceptabile farmaceutic şi esterii utili în practica acestei invenţii pot fi descrişi prin formula (II):

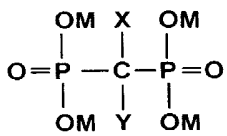

(II)

unde X şi Y sunt aşa cum s-au definit mai sus şi M este H, un cation acceptabil farmaceutic, de preferinţă, un cation de metal alcalin, precum sodiu sau potasiu, sau un alchil sau jumătate aril, de exemplu, un alchil de 1 până la 4 atomi de carbon sau fenil.

Pentru scopul invenției, compușii de formula (I) sau sărurile și esterii lor acceptabili farmaceutic pot fi administrați pe diferite căi. Formele de administrare, potrivite, includ utilizarea sistemică precum formulările orale, injecțiile parenterale incluzându-le pe cele intravenoase, intramusculare, intradermice și subcutanate, și supozitoarele. Compușii pot fi folosiți, de asemenea, pentru administrare locală, prin depunerea sau împrăștierea compușilor sau compozițiilor acestora, direct pe țesutul de tratat.

Dozajul necesar al compușilor de formula (I) sau sărurilor lor va fi în funcție de condițiile particulare de tratat, severitatea condiției, durata tratamentului, calea de administrare și bisfosfonatul specific, folosit. O doză unică zilnică poate fi în domeniul de la 0,01 până la 100 mg/kg greutate corporală. Dozele mai mari de 100 mg/kg corp/zi pot produce simptome toxice și vor fi evitate. Pentru administrare parenterală (s.c.; i.p.; i.m.), dozele zilnice preferate de bisfosfonat vor fi în domeniul de la 0,5 până la 20 mg/kg. Pentru administrare i.v., cele mai preferate doze zilnice sunt 0,5 până la 5 mg/kg. Pentru administrare orală, dozele zilnice preferate sunt în domeniul de la 10 până la 100 mg/kg. Pentru tratamentul local, de preferință, va fi folosită, înaintea înlocuirii materialului endo-osteal, o soluție de 5 până la 100 mg/ml dintr-un bisfosfonat.

Medicația va fi începută, de preferință, cu una până la 3 săptămâni înaintea intervenției chirurgicale, pentru obținerea concentrației optime de bisfosfonat, în os. După intervenție, medicația va fi continuată, de preferință, pentru o perioadă de 1 până la 6 luni.

Ideea inventivă s-a verificat prin teste animale și clinice. Conform a două studii separate, cu clodronat disodic, se demonstrează prin metodele și rezultatele care sunt prezentate, în detaliu, mai jos, efectul clodronatului asupra formării țesutului osos.

În primul test, efectul clodronatului asupra regenerării osoase s-a testat la tibie de iepure. S-a dezvoltat un model experimental cuprinzând transplantarea de os liber, la tibie. Testele au arătat că clodronatul a avut un efect pozitiv asupra regenerării în cavitatea donorului și în grefele de os liber transplantate, care au folosit un șurub de titan. Tibiile tratate cu clodronat au fost mult mai rapid și mai extensiv vascularizate decât tibiile de control.

Rezultatele studiilor la om, când pacienții au avut un extraimplant care s-a îndepărtat, după o anumită perioadă de timp, au demonstrat că pacienții tratați cu clodronat au prezentat o formare a osului mai rapidă decât grupul de control netratat.

Datorită relațiilor strânse structural și farmacologic între clodronat și analogii săi ca cei reprezentați prin formula (I) de mai sus, este justificat să se creadă că membrii din formula (I), care au rămas, sunt, de asemenea, eficienți în promovarea formării de țesut osos și pentru eliminarea complicațiilor târzii, după intervenția chirurgicală.

I. Efectul clodronatului asupra regenerării osului, la iepuri

Scopul studiului a fost să se determine dacă clodronatul a avut un efect pozitiv asupra vascularizației și formării osului, în tibia unui iepure ,în care s-a transplantat os cu ajutorul unui șurub de Ti.

Materiale și metode

S-au folosit 16 iepuri masculi albi, Neozeelandezi, cu schelet matur (3,5-3,9 kg). Animalele s-au împărțit în 2 grupuri. Fiecare grup a constat din 8 animale (16 tibii). Un grup a primit clodronat disodic (Bonefos^{R}, Leiras Oy, Finland), 25 mg/kg i.m. de 2 ori într-o săptămână. Alt grup (control) nu s-a tratat.

Iepurii s-au anesteziat cu o injecție i.m. de 2,8 mg Ketalar^{R}(Parke-Davis, Spania) și 2,0 ml de Rompun^{R} (Bayer, Germania).

S-au expus capetele proximale ale ambelor tibii și s-a îndepărtat periostul din suprafața de operat. S-a scos o bucată de os cortical, de 4 mm diametru, folosind un trepan crampon. S-a înșurubat prin piesa osoasă un șurub implant de titan de 0,6 mm (Filpin, Filpon Dental, Irlanda). Piesa, perforată cu implantul, s-a înșurubat într-un loc, la 3 mm mai sus de

cavitatea donoare. Referința este făcută la fig.1, care reprezintă tibia de iepure, unde **A** înseamnă implantul, **T** transplantul şi **F** cavitatea donoare. Partea superioară desenată a figurii reprezintă secțiunea transversală, iar partea de jos, desenată - tibia, aşa cum a fost văzută de sus.

Animalele s-au împărțit în 2 grupuri: s-a realizat microangiografia pe 8 animale şi s-au realizat mostre de colorație histologică de la alte 8 animale. S-au realizat examinări Roentgen cu 2 fire de oțel, cu noduri răsucite împrejurul tibiilor, pentru determinarea pozițiilor exacte ale implantului şi cavității donoare. Referirea este făcută la fig.2, care descrie o vedere laterală Roentgen a tibiei, în câmpul operator. Literele **A**, **T** şi **F** au aceleaşi semnificații ca în fig.1.

Evaluarea histologică

Opt animale s-au sacrificat pentru evaluări histologice, la diferite momente de timp, după implantare: după 14 zile (2 iepuri), 21 zle (4 iepuri) şi 35 zile (2 iepuri). Numărul animalelor de control şi al animalelor tratate cu clodronat a fost acelaşi de fiecare dată.

S-au fixat tibiile, cu formalină tamponată fosfat 5%, şi s-au realizat colorații toluin-albastru şi eosinhematoxilină (HE). S-au examinat probele la un microscop cu lumină şi s-au înregistrat efectele adverse sau semne ale inflamării.

Microangiografia

S-au sacrificat 8 animale (4 de control, 4 tratate) după 21 zile, cu ajutorul unei doze i.m. de pentobarbital.

Înainte de moarte, s-au expus vena şi artera abdominală şi s-a inserat, în loc, un angiocateter calibru - 18. S-a folosit o seringă de 20 ml, conținând soluție salină heparinizată, pentru infuzarea arterei abdominale. Infuzia a continuat până când a apărut un efluent clar, din venele abdominale, tratate. S-a umplut o seringă de 100 ml cu un compus de cauciuc siliconic, colorat portocaliu (Micro-Fil^{R}, *Canton Biomedical, Boulder* SUA) şi apoi s-a injectat până când efluentul portocaliu a apărut din venele abdominale. Timp de 4 h, compusul s-a menținut, după care s-au separat tibiile. Probele apoi au fost deshidratate secvențial, conform tehnicii de curățare, furnizată de fabricant. S-au tăiat secțiuni transversale, folosind un bisturiu prin partea mediană a grefelor pentru vizualizare şi fotografierea secțiunilor sub un microscop de disecție. S-a numărat numărul absolut al vaselor care penetrează joncțiunea transplant-gazdă, prin intermediul transparenței de culoare (Eppley B et al., *J Oral Maxillofac Surg* 1988; 46;391-98).

Numărătoarea de vase s-a realizat într-o probă unde s-au oservat majoritatea vaselor. S-au numărat vasele în două situații separate, de către aceiaşi observatori, şi s-au mediat rezultatele. Dacă variația între 2 valori a fost mai mare decât 10%, s-a luat în considerare o a 3-a măsurătoare şi s-a făcut media celor trei măsurători. S-a comparat numărul vaselor, în ambele grupe, folosind un test de împerechere t, valorile P mai mici decât 0,05 s-au considerat semnificative.

Rezultate

Observațiile clinice au arătat că toate cicatricile s-au vindecat, fără evenimente deosebite.

Evaluarea angiogenezei

Când s-au numărat vasele, majoritatea dintre ele au fost vizibile cu claritate. Totuşi, a fost dificil de numărat vasele mici din transplantul osos şi cavitatea donoare de os, din zona joncțiunilor. Datorită variației în cele 2 valori, prin acelaşi observator, s-a luat în considerare a 3-a numărătoare în 5 probe.

Cavități donoare

Numărul vaselor care penetrează în cavitățile donoare a fost mai mare la iepurii tratați cu clodronat, decât la cei de control. Rezultatele sunt date în Tabelul I şi diferențele sunt statistic semnificative (P mai mic de 0,05).

Tabel I

Numărul (X) al vaselor care pentrează cavitatea donoare

	x	S.D.	Numărul tibiilor
Control	12,3	4,6	8
Tratat clodronat	26,3	4,0	8

Diferența în cantitatea de vase se poate observa, de asemenea, din fig. 3 şi 4. Fig. 3 arată o probă din ziua a 21-a, de la un iepure tratat cu clodronat. Implantul şi transplantul sunt localizate în centrul imaginii. Cavitatea donoare se observă la drepata transplantului. Se poate observa că numeroase vase penetrează cavitatea donoare şi transplantul. Fig. 4 arată o probă din ziua 21 de la un iepure netratat. Doar un mic număr de vase au penetrat transplantul.

Transplante

Transplantele în tibiile de la animalele tratate cu clodronat au devenit vascularizate mai curând şi mai extensiv, decât în tibiile de la cele de control. Diferența a fost semnificativă statistic (P mai mic decât 0,05). Rezultatele sunt prezentate în Tabelul II.

Tabelul II

Numărul (x) al vaselor care penetrează transplantul

	x	S.D.	Numărul tibiilor
Control	4,75	1,7	8
Tratat cu clodronat	13,00	4,0	8

Vasele au penetrat mai apropiat față de centrul cavității, la iepurii tratați, decât la cei din grupul de control. La iepurii tratați, numărul vaselor de pe una din părțile probelor a fost mai mare decât cel de pe partea opusă.

Constatările histologice

Nu s-a observat nici un semn de reacții tisulare, adverse sau inflamații, când s-a studiat proba la microscop cu lumină.

Cavitate donoare

Specimenele de control, din ziua a 14-a, au prezentat o uşoară formare de colagen şi, parțial, au fost lipsite de elemente vizibile histologic, în partea mediană a cavității. Specimenele tratate cu clodroat au prezentat formare de mai mult colagen decât specimenele de control. Nu s-au observat spații goale. La 3 săptămâni, specimenele de control au prezentat numai o uşoară formare de os, la marginile externe ale cavității. Partea internă a cavității a fost, în principal, umplută cu colagen şi s-a observat clar o linie subțire între cavitate şi os. Cavitățile donoare tratate cu clodronat au fost aproape complet umplute cu os nou. Însă s-a găsit colagen în noul os, în specimenele de la 3 săptămâni.

Cavitățile de la animalele de control, la 5 săptămâni, au fost parțial umplute cu os nou şi linia dintre cavitatea găurită şi os a fost observată încă în cea mai mare parte a cavității. Cavitățile tratate clodronat au fost umplute complet cu os nou şi linia de găurire a fost vizibilă, dar a început resorbția dintre cavitatea donoare şi osul vechi. Fig. 5 ilustrează o cavitate de control, la săptămâna a 5-a. Regenerarea osului se observă în mijlocul cavității şi în liniile de găurire. Linia dintre cavitatea găurită şi os se observă încă în cea mai mare parte a cavității. Formarea osului nou cu osteoblaste se întâlneşte ocazional în linia de găurire şi, de asemenea, în centrul cavității. Fig. 6 ilustrează o cavitate tratată cu clodronat

la săptămâna a 5-a. Cavitatea este umplută complet cu os nou şi linia de găurire este încă vizibilă, dar există o fuziune între cavitatea donoare şi osul cortical. Fig. 7 şi 8 reprezintă măriri ale fig. 6. În fig. 7, se pot observa os nou solid şi osteoblaste. Fig. 8 arată că osul nou şi cortical sunt aproape complet fuzionate.

Transplante

Ţesutul moale şi periostul, mai sus de transplante, conţine mai mult colagen la grupul tratat cu clodronat, decât la animalele de control, la toate stadiile. Specimenele de control la 14 zile prezintă os necrozat invadat cu colagen. Transplantele tratate au început să fie resorbite la marginile lor externe. Fig. 9 reprezintă o vedere laterală, la 4 săptămâni, a tibiei de iepure, tratată cu clodronat. Osul nou acoperă transplantul. Periostul este intact, dar mai subţire decât cel de deasupra zonei neoperate. Implantul şi transplantul sunt în mijlocul acestei probe. Cavitatea donoare este la dreapta transplantului şi este motivul pentru formarea de os nou în osul spongios, normal, gol, al iepurelui.

Transplantele la ziua 21 au fost parţial resorbite. S-a observat în tibiile tratate, os nou în ariile resorbite. Nu s-a observat nici o formare de os, în transplantele de control. Formarea de os împrejurul implantului, în zona osului cortical, a fost solidă la grupul tratat cu clodronat. Fig. 10 reprezintă un specimen tratat cu clodronat la ziua 21. Transplantul este parţial resorbit şi înlocuit cu os nou. Literele **A** şi **T** reprezintă implantul şi respectiv transplantul ca în fig. 1 şi **E** reprezintă osul nou alăturat transplantului şi tibiei corticale.

La probele din ziua 35, a existat formare de os nou aproape în întregimea transplantelor din tibiile tratate. În transplantele de control, s-a observat numai os solid.

Regenerarea transplantelor se produce prin microvascularizarea transplantului. În studiul la embrion de şobolan, Ray (Ray R D, *Clin Orthop* 1977; 87:43-48) a arătat că vascularizarea unui embrion de şobolan are şoc în 3 până la 4 săptămâni. Într-un articol, Burchardt (Burchardt H, *Clin Orthop* 1983; 174:28-42) stabileşte că osul reticular diferă de grefele corticale, în măsura în care sunt implicate ratele de revascularizare. El a sugerat că revascularizarea grefelor reticulare poate apărea în ore, ca urmare a anastomozelor cap la cap din vasele gazdă. Revascularizarea poate fi completată în 2 săptămâni (Ray R D; referinţă ca mai sus). O grefă corticală nu este penetrată de vase de sânge, până în ziua a şasea (Ray R D; referinţa de mai sus). S-au selectat 21 de zile pe baza rezultatelor unui raport al lui Eppley şi colaboratori (Eppley B et al., *J Oral Maxifollfac Surg* 1988; 46: 391-98), ca timp de regenerare a osului, după implantare. Ei au găsit că vascularizarea grefelor osoase, la iepuri, a atins un maxim, după 21 de zile.

Rezultatele prezentului studiu confirmă rezultatele lucrărilor de mai înainte (Bonjour J P; Ray R D; ambele referinţe sunt date mai sus) în măsura în care este implicat grupul de control. În iepurii trataţi, vascularizarea a apărut mai repede decât în grupul de control. Aspectele histologice arată, în mod clar, că tratamentul cu clodronat face os mai bun. Rezultatele studiului sugerează că bisfosfonaţii, în special, clodronatul, sunt utili în implantul şi transplantul osos, la pacienţii unde există un risc ridicat de eşec a regenerării osului.

II. Teste umane

Material şi metode

Materialul acestui studiu - 20 de pacienţi edentaţi. Toţi au venit la Institutul de Stomatologie, Universitatea Turku, pentru procedura de implantare. Biroul Instituţional de Analiză al Facultăţii de Medicină de la Universitatea Turku a primit proiectul, în vederea determinării dacă subiecţii umani sunt supuşi riscului. Decizia unanimă a fost că subiecţii umani, implicaţi în această activitate, nu vor fi supuşi la nici un risc. Pacienţii şi-au dat permisiunea pentru o explantare a unui extraimplant. 10 pacienţi au primit o doză zilnică de 1600 mg clodronat disodic, până ce extraimplantul s-a îndepărtat (grupul tratat) şi 10 pacienţi au primit placebo. Administrarea medicaţiei, şi respectiv placebo, a început cu o săptămână înainte de intervenţia chirurgicală şi a continuat timp de 3 săptămâni, după intervenţie.

Tehnica chirurgicală

S-a folosit metoda de rutină cu 5 implante Astra. Fig. 11 este o vedere din față a mandibulei umane, cu 4 implante Astra, unde **A** înseamnă implante, **E** implant explantat cu os şi **N** este nervul mandibular. Pentru a evita tulburările, în funcție neurală, de obicei, implantele sunt plasate între terminațiile nervului mandibular. La operație în mijlocul mandibulei, s-a instalat suplimentar un şurub de 4 mm.

Remodelarea osului

La o operație separată, implantul suplimentar de 4 mm s-a îndepărtat cu un sfredel de trepanație, după 4 săptămâni (10 pacienți, în mod egal din ambele grupuri) şi 12 săptămâni (10 pacienți, în mod egal din ambele grupuri). Probele au fost imersate în blocuri de acrilat şi s-au împărțit, prin mijloc, în 2 bucăți. La una dintre bucăți, s-a realizat o examinare histologică. Cealaltă s-a examinat prin electromicroscopie SEM. Examinarea electromicroscopică în interspațiul implant-os şi os în 3 puncte s-a făcut cu SEM/EDXA (analiză cu raze X cu energie dispersivă). S-au calculat la 4 locuri diferite, 2 în osul cortical superior, unul în mijlocul implantului şi unul în partea de jos, următoarele valori: sodiu, calciu, fosfor, magneziu şi titan. Raportul calciu/fosfor şi calciu/magneziu s-a calculat în 12 puncte.

Rezultate

Tratament clinic

Toate cicatricile s-au vindecat bine. Doi pacienți au avut probleme cu dantura inferioară, în timpul perioadei de vindecare. Ei s-au tratat prin îndepărtarea unei părți a danturii. Nu s-au înregistrat efecte secundare. Un pacient a avut durere în proteza sa ortopedică de şold. Acestea au dispărut după tratamentul cu clodronat.

Examinări histologice

Probele la o lună

Datorită faptului că toate mandibulele au fost resorbite considerabil şi că lungimea implantului explantat a fost de 4 mm, osul supus biopsiei a fost cortical, la toate probele. Rezultatele histologice sunt prezentate în fig. 12 şi 13 care arată proba de implant osos. marcat cu **E** în fig. 11. Fig. 13 este o imagine mărită a fig. 12. Nu s-a observat os spongios. Țesutul gingival moale care acoperă implantele a fost sănătos.

Examinarea histologică nu a arătat mai mult os nou în mandibulele tratate decât în cele de control. Nu au existat semne de inflamare. Spațiul dintre implant şi os a fost umplut, în principal, cu colagen. În aceleaşi puncte, contactul dintre os şi implant a fost închis. Aceasta este natural, deoarece s-au folosit implante Astra, înşurubate.

Rezultate SEM

Tabelul III prezintă rezultatele la mandibulele umane la 4 săptămâni după implantarea unui implant Astra suplimentar. Figura 10000 x SEM este aceiaşi ca cea din fig. 11 şi 12. Punctele exacte de concentrații minerale s-au măsurat şi sunt prezentate cu numere mici în fig. 14. Media valorilor acestor puncte standard este dată în Tabelul III.

Tabelul III

	CaO	P_2O_5	CaO/P_2O_5	Mg	Na
Control	56	30	1,8	1,2	8,2
Tratat	72	40	1,8	0,9	2,8

Valorile sunt date în greutate procentuală.

Discuție

Imaginile histologice şi SEM au fost similare la ambele grupuri. Nu s-a observat nici o diferență în imaginile în lumină şi SEM. Într-un specimen de o lună, P_2O_5 şi CaO sunt ambele semnificativ mai mari la mandibulele tratate decât în cele de control.

Aceasta înseamnă că a început, rapid, formarea de os, osteoclastele resorbind osul. Osteogeneza este mai intensivă la pacienții tratați, decât la cei de control.

Revendicări

1. Metodă de sporire a formării țesutului osos şi/sau de eliminare a complicațiilor târzii, ulterioare intervenției chirurgicale osoase, **caracterizată prin aceea că** aceasta cuprinde administrarea, la un pacient supus intervenției chirurgicale osoase, înainte şi/sau după numita intervenție, a unui compus cu formula (I):

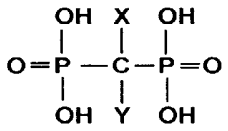

(I)

în care X este H, OH, Cl, F sau o grupare metil şi Y este Cl, OH, $-(CH_2)_2-N(CH_3)-(CH_2)_4-CH_3$, $-(CH_2)_n-CH_3$, sau $-(CH_2)_n-NH_2$, unde n este zero sau un număr întreg de la 1 la 8, -NHZ unde Z este piridinil sau cicloheptil, -SZ' unde Z' este piridinil sau fenil substituit cu clor, sau Y este o catenă de alchil inferior substituit cu radicalul piridinil, sau a unei sări sau unui ester al acestuia, netoxice, acceptabile farmaceutic, într-o doză zilnică de la 0,01 până la 100 mg pe kilogram greutate corporală, tratamentul se începe de preferință înaintea intervenției chirurgicale şi de preferință se aplică pe o durată de 1...6 luni.

2. Metodă conform revendicării 1, **caracterizată prin aceea că**, pentru administrare parenterală, doza zilnică preferată este de la 0,5 până la 20 mg/kg.

3. Metodă conform revendicării 1, **caracterizată prin aceea că**, pentru administrare i.v., doza zilnică preferată este de la 0,5 până la 5 mg/kg.

4. Metodă conform revendicării 1, **caracterizată prin aceea că**, pentru administrare orală, doza zilnică preferată este de la 10 până la 100 mg/kg.

5. Metodă conform revendicării 1, **caracterizată prin aceea că**, pentru administrare locală, se utilizează, de preferință, o soluție care conține compusul definit în revendicarea 1, într-o concentrație de la 5 până la 100 mg/ml.

6. Metodă conform revendicării 1, **caracterizată prin aceea că**, ea este aplicată unui pacient supus unei intervenții chirurgicale de transplantare.

7. Metodă conform revendicării 1, **caracterizată prin aceea că** aceasta este aplicată unui pacient supus unei intervenții chirurgicale de protezare endo-osteală.

8. Metodă conform revendicării 1, **caracterizată prin aceea că** aceasta este aplicată unui pacient supus unei intervenții chirurgicale de implantare.

9. Metodă conform revendicării 8, **caracterizată prin aceea că** aceasta este aplicată unui pacient supus unei intervenții chirurgicale, de implantare dentară.

10. Metodă conform revendicării 1, **caracterizată prin aceea că** compusul administrat este selectat din grupul constând din clodronat, pamidronat, etidronat, acid alendronic, acid neridronic, acid risedronic, tiludronat, incadronat, acid ibandronic, sărurile şi esterii numiților compuşi, acceptabile farmaceutic.

11. Metodă conform revendicării 10, **caracterizată prin aceea că** compusul administrat este clodronat sau o sare a sa sau un ester al său, acceptabile farmaceutic.

12. Metodă conform revendicării 11, **caracterizată prin aceea că** compusul administrat este clodronat disodic.

Preşedintele comisiei de examinare:**biochim. Adina Crețu**
Examinator: **farm. Doina Anghel**

(51) Int.Cl.[7] A 61 K 31/66;

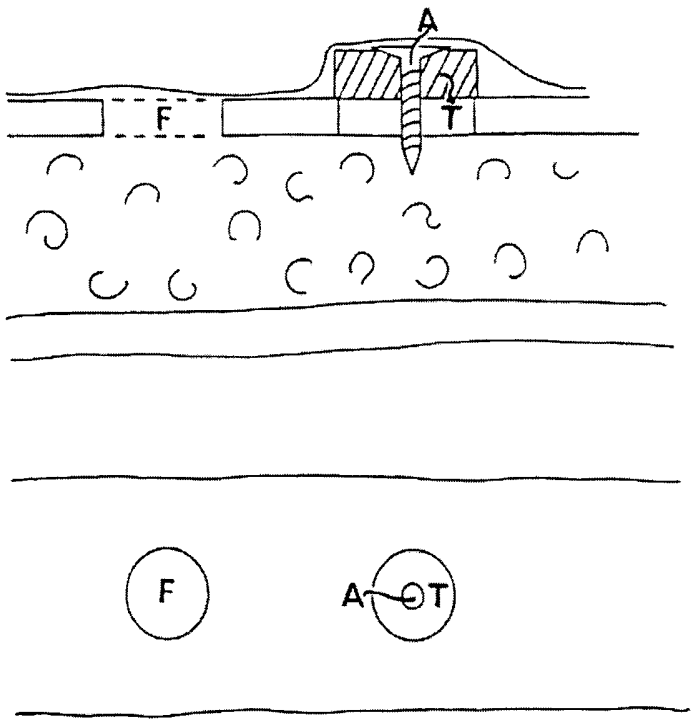

Fig. 1



Fig. 2

(51) Int.Cl.[7] A 61 K 31/66;



Fig. 3

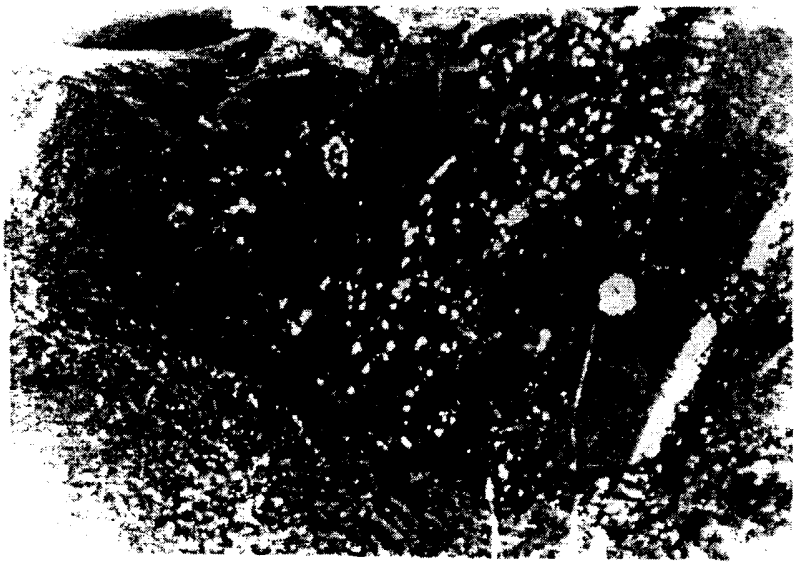

Fig. 4

(51) Int.Cl.[7] A 61 K 31/66;



Fig. 5

(51) Int.Cl.[7] A 61 K 31/66;



Fig. 6

(51) Int.Cl.[7] A 61 K 31/66;



Fig. 7

(51) Int.Cl.[7] A 61 K 31/66;



Fig. 8

(51) Int.Cl.[7] A 61 K 31/66;



Fig. 9



Fig. 10

(51) Int.Cl.[7] A 61 K 31/66;

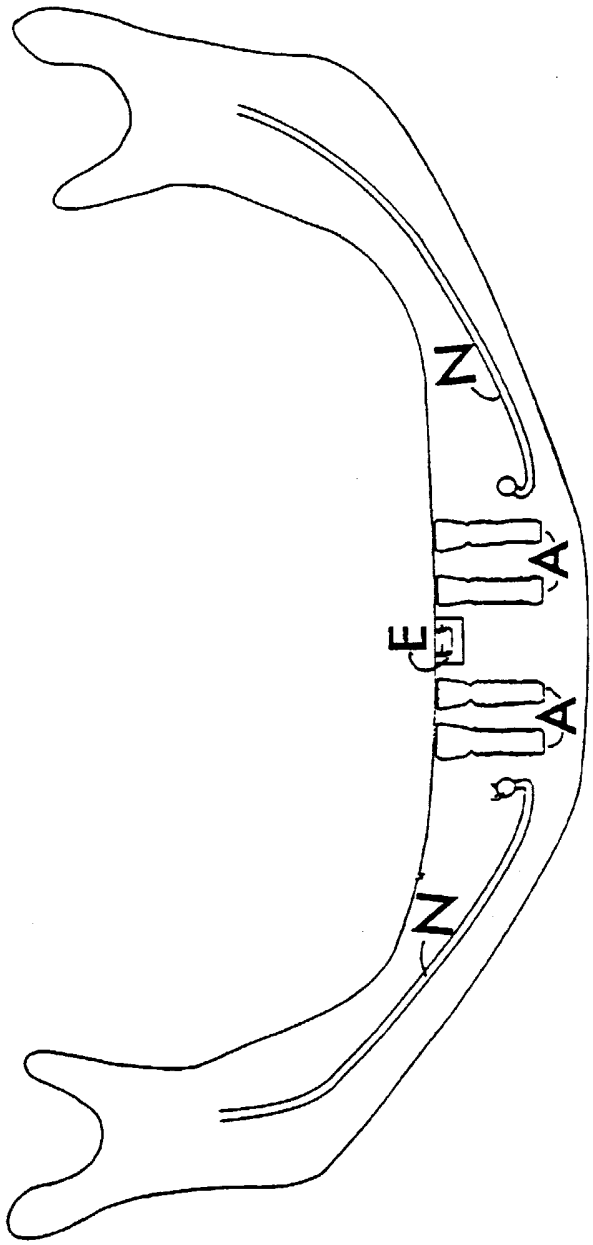

Fig. 11

(51) Int.Cl.[7] A 61 K 31/66;



Fig. 12

(51) Int.Cl.[7] A 61 K 31/66;



Fig. 13

(51) Int.Cl.[7] A 61 K 31/66;

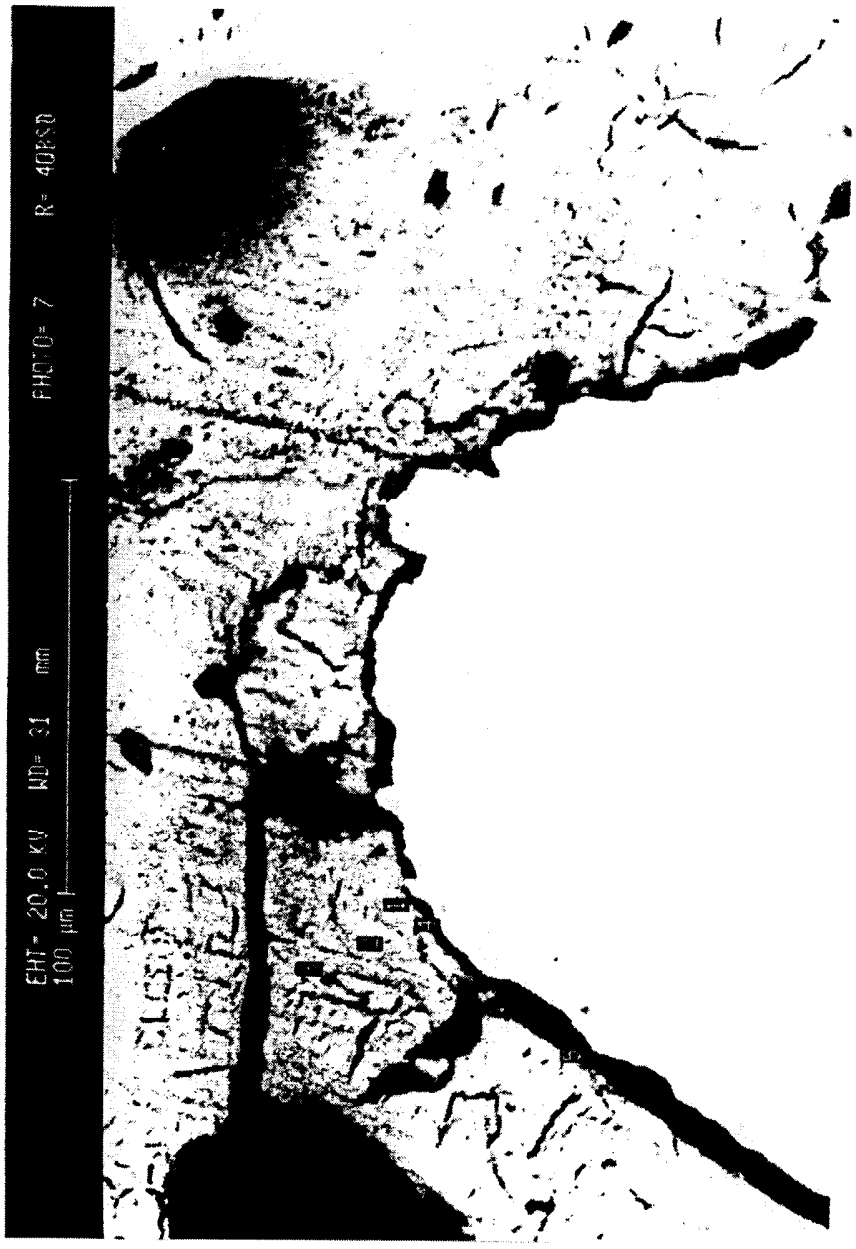

Fig. 14

Editare şi tehnoredactare computerizată - OSIM
Tipărit la: Oficiul de Stat pentru Invenţii şi Mărci