



19



OFICINA ESPAÑOLA DE  
PATENTES Y MARCAS

ESPAÑA

11 Número de publicación: **2 299 062**

51 Int. Cl.:  
**A61K 36/38** (2006.01)  
**A61K 36/58** (2006.01)

12

TRADUCCIÓN DE PATENTE EUROPEA

T3

86 Número de solicitud europea: **05769327 .7**  
86 Fecha de presentación : **29.07.2005**  
87 Número de publicación de la solicitud: **1773365**  
87 Fecha de publicación de la solicitud: **18.04.2007**

54 Título: **Composición que comprende aceite de neem y extracto de aceite de *Hypericum* que presenta propiedades cicatrizantes, repelentes y biocidas para el tratamiento de heridas externas.**

30 Prioridad: **03.08.2004 IT RM04A0393**

45 Fecha de publicación de la mención BOPI:  
**16.05.2008**

45 Fecha de la publicación del folleto de la patente:  
**16.05.2008**

73 Titular/es: **Phytoceuticals Ltd.**  
**Zollikerstrasse 44**  
**8008 Zürich, CH**

72 Inventor/es: **Carnevali, Fiorella y**  
**Van der Esch, Stephen, Andrew**

74 Agente: **Curell Suñol, Marcelino**

ES 2 299 062 T3

Aviso: En el plazo de nueve meses a contar desde la fecha de publicación en el Boletín europeo de patentes, de la mención de concesión de la patente europea, cualquier persona podrá oponerse ante la Oficina Europea de Patentes a la patente concedida. La oposición deberá formularse por escrito y estar motivada; sólo se considerará como formulada una vez que se haya realizado el pago de la tasa de oposición (art. 99.1 del Convenio sobre concesión de Patentes Europeas).

## DESCRIPCIÓN

Composición que comprende aceite de neem y extracto de aceite de *Hypericum* que presenta propiedades cicatrizantes, repelentes y biocidas para el tratamiento de heridas externas.

La presente invención se refiere al campo de los dispositivos médicos y en particular a una composición que comprende sustancias naturales, de origen vegetal, que puede utilizarse para el tratamiento y la curación de lesiones externas, de cualquier naturaleza, que combina, simultáneamente, propiedades de cicatrización, antisépticas, antibacterianas, repelentes de dípteros miasisgénicos y no miasisgénicos, antiinflamatorias y de alivio del dolor.

Tal como es bien conocido de la técnica, entre los protocolos habituales para la terapia de las heridas externas en medicina humana y veterinaria, se incluyen la etapa de raspado (eliminación de partes blandas en isquemia, heridas necróticas o degenerativas o supurativas), seguida de desinfección con desinfectantes que contienen yodo o cloruro de benzalconio o compuestos basados en el peróxido de hidrógeno, estos desinfectantes dañan variablemente los tejidos, pero se consideran indispensables para eliminar o matar especies bacterianas que infectan las lesiones. En una etapa adicional se aplica una terapia de antibióticos, local o sistémicamente, bajo la forma de formulaciones de polvos, crema, líquido o spray, con el fin de prevenir adicionalmente y/o combatir la infección bacteriana, aunque resulte parcialmente lesiva para los tejidos y no favorezca la cicatrización. Al final, con el fin de mantener blandas las lesiones y evitar el endurecimiento y deshidratación de la costra, especialmente en lesiones prolongadas o heridas de quemadura, se aplican gasas empapadas en humectantes grasos basados en vaselina o en aceites de silicona (muy caros). Durante la terapia de mantenimiento, los remedios anteriormente indicados se aplican en caso necesario, a la espera de la activación espontánea de los procesos de cicatrización (reparación). En particular, las secreciones y exudados, más o menos copiosos dependiendo de la naturaleza y extensión de la lesión, se eliminan diariamente, desinfectando después y aplicando los remedios anteriormente indicados. Opcionalmente, en condiciones higiénicas/ambientales adecuadas, las lesiones se protegen mediante vendajes que necesitan retirarse a intervalos regulares, dependiendo de la naturaleza de la lesión, para evitar el entumecimiento, infección o putrefacción de la herida.

Bajo malas condiciones higiénicas/ambientales, es decir las que existen con frecuencia en países en vías de desarrollo o en medicina veterinaria, con frecuencia las lesiones no pueden cuidarse adecuadamente y permanecen expuestas a ataques de moscas miasisgénicas (sarcófágidos, califóridos) o cualquier otra mosca (múscidos) que pueden contribuir infecciones importantes de la herida.

Una práctica zootécnica generalizada, aunque ineficiente y peligrosa es verter creolina (que contiene fenoles y alquitrán) sobre las lesiones de animales con el fin de mantener alejadas las moscas. Este remedio, muy difuso y firmemente establecido en la ganadería, resulta extremadamente lesivo para el tejido, así como tóxico. Además, el efecto repelente de las moscas no excede la media hora posterior al tratamiento y necrotiza y destruye los tejidos en cicatrización. Este remedio no puede utilizarse en lesiones muy extendidas debido a su toxicidad extrema por absorción y a sus propiedades lesivas para los tejidos.

Un remedio adicional, adoptado en el sector de la zootecnia, se refiere a la aplicación de diversos insecticidas, incluyendo piretroides naturales y/o sintéticos, que presentan un efecto larvicida en lugar de un efecto repelente, directamente sobre las heridas o úlceras infestadas por larvas. La absorción de compuestos insecticidas por las superficies abiertas de las heridas puede conducir, especialmente en el caso de lesiones extensas y de cicatrización lenta, a la intoxicación aguda o crónica de los animales. Además, la utilización arbitraria de insecticidas expone, por una parte, a los operadores a riesgos de intoxicación y, por otra parte, incrementa la carga tóxica tanto para el medio ambiente como para la cadena de valor añadido del sector agroalimentario si los animales tratados se destinan directa o indirectamente a la producción de alimentos.

En el estado de la técnica no se conocen dispositivos médicos, adoptados por la medicina oficial, que muestren propiedades reconocidas y/o demostradas de cicatrización.

En la medicina veterinaria, las heridas (lesiones) externas representan un problema muy difícil de tratar, especialmente durante el periodo de actividad de las moscas, y en el caso de animales de trabajo grandes, tales como mulas, caballos y burros y también de otros animales de interés zootécnico (bovinos, ovinos, etc.) o de animales domésticos tanto grandes como pequeños.

Incluso en el ser humano, el tratamiento de heridas (lesiones, úlceras) externas representa un problema grave en los países en vías de desarrollo, en las que las condiciones ambientales e higiénicas con mucha frecuencia resultan completamente inadecuadas y el riesgo de exposición a complicaciones debidas a infección por parásitos, bacterias, etc. Resulta muy elevado y frecuente, especialmente para los sujetos débiles y malnutridos.

La presente invención proporciona una composición que comprende aceite de neem y extracto de aceite de hipérico (*Hypericum perforatum*) en porcentaje variable, de entre 10% y 50%, según la necesidad de obtener diferentes efectos prevalentes pertenecientes a los diferentes componentes individuales.

Se describen características adicionales de la presente invención en la descripción detallada siguiente de la invención y en las figuras adjuntas, en las que:

## ES 2 299 062 T3

las figuras 1A y 1B muestran el aspecto de una herida por mordedura de un perro pastor Maremmano el primer día de tratamiento (figura 1A) y tras 23 días de tratamiento (figura 1B).

5 Las figuras 2A y 2B muestran el aspecto de una lesión del prepucio de un carnero colonizado por larvas de *Wolp-hartia magnifica* en primer día de tratamiento (figura 2A) y tras 10 días de tratamiento (figura 2B).

Las figuras 3A y 3B muestran una pezuña de oveja infestada por larvas de *Wolp-hartia magnifica* el primer día de tratamiento (figura 3A) y tras 10 días de tratamiento (figura 3B).

10 Las figuras 4A y 4B muestran el aspecto de una herida de despellejamiento traumático en la parte superior de la pata derecha de un caballo 20 días después del suceso traumático (figura 4A) y tras 3 meses de tratamiento con la composición de la presente invención (figura 4B).

15 Las figuras 5A y 5B muestran un erizo con laceraciones y magulladuras el primer día de tratamiento (figura 5A) y tras 1 mes de tratamiento.

Las figuras 6A y 6B muestran una lesión purulenta debida a *Corynebacterium pseudotuberculosis* en alpacas el primer día de tratamiento (figura 6A) y 1 mes después del tratamiento (figura 6B).

20 La figura 7 muestra el efecto repelente de los diferentes componentes de la composición contra moscas *Callyphora* hembra maduras a punto de ovipositar. El control es carne sumergida en agua.

25 La figura 8 ilustra los efectos biocidas de los diferentes componentes de la composición contra el desarrollo de larvas de *Callyphora* sp.

La tabla en la figura 9 ilustra los resultados de la experimentación clínica llevada a cabo en perros.

30 (En la primera columna, cada caso individual se identifica por la lesión o por el nombre del animal, en la segunda columna se resume el tipo de lesión, en la tercera columna se indica el curso temporal, en la cuarta columna se indica cuándo se inició la terapia., en la quinta columna se indica si se había administrado una terapia sistémica, en la sexta columna se indica la terapia local utilizada y en la última columna se indican los días de inflamación).

35 La tabla de la figura 10 muestra los resultados de la experimentación clínica llevada a cabo en alpacas, cabras, ovejas, vacas y puercoespines.

La tabla de la figura 11 muestra los resultados de la experimentación clínica llevada a cabo en caballos.

40 La presente invención da a conocer una terapia completa para lesiones (heridas) externas que no requiere ningún medio terapéutico auxiliar, es decir, antibióticos, desinfectantes, humidificantes, medios protectores, etc. Dichos dispositivos médicos pueden utilizarse, en todas las circunstancias, especialmente en aquéllas en las que resulta imposible hospitalizar los pacientes en condiciones protegidas, y en todos aquellos casos de alteración de los procesos de cicatrización debido a enfermedades metabólicas o enfermedades discapacitantes crónicas.

45 El problema técnico se resuelve proporcionando una composición que comprende los compuestos activos siguientes: aceite de neem, que presenta propiedades cicatrizantes, repelentes, antisépticas y antiinflamatorias y el extracto de aceite de *Hypericum*, que presenta propiedades cicatrizantes, lenitivas y antisépticas o antibióticas.

50 La patente US n° 006113907A da a conocer estudios clínicos del hipérico, depresión leve a moderada, actividad antivírica, efectos de cicatrización de heridas (en los que se describe actividad antibacteriana) y efectos varios.

La patente US n° 00621950A describe una pomada que incluye, entre otros extractos vegetales, extractos de neem que se utilizan debido a las propiedades de cicatrización naturales de piel agrietada de los mismos.

55 En la patente KR n° 2003002004 se da a conocer una composición cosmética que contiene aceite de neem antimicrobiano.

La solicitud de patente WO n° 02/22147 describe una combinación antibacteriana que comprende extractos de planta neem.

60 La patente US n° 006579543 indica que la planta neem puede considerarse uno de los mejores agentes cicatrizantes y desinfectantes para las enfermedades de la piel. Describe que la planta neem también puede utilizarse como antiinflamatorio para dolor articular y muscular, mientras que el hipérico trata muchas enfermedades, incluyendo cortes, raspaduras, hematomas, quemaduras menores, ciática, nervios dañados, inflamaciones, úlceras, mordeduras venenosas de reptiles, enfermedades renales y pulmonares, reacciones alérgicas, ansiedad y depresión.

65 El aceite de neem se obtiene mediante prensado asistido por calor/frío o mediante extracción en solvente a partir de las semillas maduras procedentes del árbol neem (*Azadirachta indica* (A. Juss)). Se analiza el aceite para la ausencia de micotoxinas (aflatoxinas).

## ES 2 299 062 T3

El extracto de aceite de hipérico (*Hypericum perforatum*) se obtiene mediante un procedimiento de maceración de por lo menos un periodo de tres a seis semanas bajo el sol de las coronas en flor de hipérico en aceite derivado de la planta contenido en recipientes de vidrio transparente. Las coronas en flor debe recogerse en el momento de máxima maduración. Tras completar el procedimiento de maceración, el extracto de aceite adopta la típica coloración rojo rubí. Posteriormente, el extracto de aceite se filtra y se almacena en recipientes de vidrio oscuro con el fin de evitar los procesos de degradación oxidativa debidos a la exposición a la luz natural o a los rayos ultravioleta. Este procedimiento particular de preparación de extracto de aceite de *Hypericum* garantiza la eficacia del mismo.

En una forma de realización adicional de la presente invención, se añade azadiractina A (triterpenoide de la clase limonoide, clasificada como perteneciente a la clase IV de toxicidad tanto por la EPA (EUA) como la EEA (UE), es decir, no resulta perjudicial para la salud o para el medio ambiente), con el fin de incrementar el efecto biocida.

Opcionalmente, puede añadirse azadiractina A con el fin de incrementar el efecto biocida. La azadiractina A presenta propiedades insecticidas, inhibidoras reguladoras del crecimiento (GRI) y de rechazo a la alimentación en muchas especies perjudiciales diferentes de insecto.

Se añadió azadiractina A a una concentración comprendida entre 100 ppm y 1.000 ppm.

Además, pueden actuar aceites esenciales de romero, de albahaca y de orégano como antioxidantes, conservantes y aromatizantes.

Puede obtenerse una formulación sólida mediante la adición a las mezclas anteriormente indicadas de cera natural de abeja.

Se añadió cera de abeja, como agente emulsionante y solidificante, en un porcentaje comprendido entre 7% y 15%.

Pueden añadirse aceite de oliva u otros aceites de semilla comerciales para que la solución final alcance 1.000 g.

Los componentes individuales de la invención se encuentran disponibles comercialmente.

Tal como se demuestra en los ensayos experimentales posteriormente, la composición, objeto de la invención, muestra en combinación todas las propiedades necesarias para obtener una cicatrización con éxito de las heridas, es decir, efectos cicatrizante, repelente, antiinflamatorio, lenitivo y antiséptico. Las propiedades de cada componente resultan potenciadas en comparación con los componentes vegetales individuales, gracias a la sinergia de los efectos.

Además, representa un dispositivo médico único que muestra propiedades desinfectantes, antiinflamatorias, antimicrobianas, lenitivas, analgésicas, etc. en combinación con propiedades necesarias para obtener una cicatrización eficiente (desencadena, potencia y acelera los procesos fisiológicos en los que se basa la cicatrización de heridas) y un efecto repelente contra las moscas miasisgénicas y no miasisgénicas.

La composición de la presente invención puede aplicarse diariamente sobre las superficies de heridas, en forma de remedio único, también en casos de pérdida moderada a grave de sustancia, es decir heridas profundas, laceradas y contusionadas (magulladas) con destrucción, necrosis o supuración de tejidos subyacentes, en sustitución de todos los remedios utilizados en la actualidad.

En conclusión, la composición, que constituye el objeto de la presente invención, permite resolver la cicatrización de las heridas externas, de cualquier tipo y extensión, mediante la aceleración y el fortalecimiento del proceso de cicatrización, sin utilización de tratamientos antibióticos locales (con excepción del tratamiento antibiótico sistémico realizado durante la etapa inicial de activación de protección de la superficie herida proporcionada por el tejido granulado) y proporciona una protección adicional frente a moscas miasisgénicas y no miasisgénicas, que pueden colonizar úlceras o heridas externas tanto en el ser humano como en un animal, a través de su efecto repelente.

Los resultados experimentales (figuras 1A, 1B, 2A, 2B, 3A, 3B, 4A, 4B, 5A, 5B, 6A, 6B, 9, 10, 11) demostraron una estimulación inmediata de la granulación fisiológica con revascularización precoz del tejido dañado, eliminación de los tejidos isquémicos y necróticos, detención de los exudados séricos (denominados hemorragia blanca en el caso de las heridas extensas por quemadura), la revascularización de derrames hemáticos y la detención de la proliferación de bacterias putrefactoras. Tras 24 a 36 horas del primer tratamiento la herida mostraba el aspecto típico de reacción positiva del proceso de reparación activado. Además, la superficie lesionada se encontraba cubierta por completo con tejido granulado blando, elástico y adecuadamente humidificado, las heridas no formaban una corteza dura permanente al detenerse el exudado sérico. Además, debido a que la humedad era correcta, no se produjeron fisuras ni agrietamiento de la corteza. Las heridas tratadas con la composición de la presente invención, presentaron inmediatamente un aspecto blando y elástico de las partes dañadas y ausencia de fisuras debidas a la desecación de exudados, que se forman habitualmente sobre la superficie de la herida en reparación. La medicación se facilita diariamente, especialmente en especies muy sensibles al dolor, es decir el ser humano, el caballo, etc., como resultado de las excelentes propiedades lenitivas y analgésicas de la invención.

*Procesos de cicatrización de heridas*

La cicatrización de heridas es una secuencia compleja de sucesos celulares y bioquímicos. Es un sistema regenerativo para la restauración de la anatomía y funcionalidad de los tejidos dañados. No es un sistema regenerador completo debido a que la cicatriz final no presenta la misma estructura y función que el tejido en la situación original. Las herramientas terapéuticas utilizadas en la reparación de heridas pueden ser tradicionales, naturales o altamente tecnológicas. Es conocido en el campo científico que no se dispone de un único agente exógeno capaz de mediar efectivamente en la totalidad de los numerosos aspectos del proceso de cicatrización de heridas y de proporcionar humedad de manera totalmente exhaustiva para los procesos de regulación de cicatrización de heridas.

El proceso de cicatrización comprende tres etapas:

Etapa inflamatoria: presenta una duración no superior a 3 días pero se prolonga y exagera en presencia de infección bacteriana.

Etapa de granulación: se inicia inmediatamente tras la lesión pero se pone de manifiesto 3 días después de la lesión. Representa una barrera autosellante temporal hasta que se completa la reepitelización de la piel nueva. Resulta inhibida o retrasada por sucesos inflamatorios. Presenta diferentes cursos temporales dependiendo de la especie. Para la mayoría de animales y seres humanos, presenta una duración de 15 días, en el caballo el curso temporal es muy lento (meses), dependiendo de la extensión, localización y tensión de las heridas. En los caballos dicho proceso también puede conducir al proceso patológico denominado formación de queleide.

Etapa de remodelado: es la parte no estable del proceso de cicatrización y dura meses o años. Se inicia tras completarse la reepitelización de la parte lesionada y es responsable de la retracción desfigurante de la cicatriz, en el caso de que las etapas anteriores no se encuentren bien reguladas.

*Efecto antimicrobiano*

Las complicaciones bacterianas (infección) de las heridas se producen siempre; de hecho el tejido dañado resulta colonizado inmediatamente tras la lesión, especialmente en heridas traumáticas contaminadas por tierra, pelo, heces o provocadas por mordedura.

Se ha observado que, en el caso de aplicar la composición, objeto de la invención, inmediatamente después de producirse la lesión, el proceso de cicatrización se inicia sin complicaciones bacterianas y la etapa inflamatoria dura los 3 días fisiológicos, después de los cuales se pone de manifiesto la presencia de tejido granulado en la totalidad de las superficies de las heridas. Si el tratamiento con la composición, objeto de la invención, se inicia cuando ya se encuentran presentes complicaciones bacterianas y reacción inflamatoria excesiva, se ha observado regularmente, dentro de un periodo de 3 días, la esterilización de las heridas y la transformación regular de la etapa inflamatoria en proceso de granulación en virtud de los efectos antibacteriano, antiinflamatorio y cicatrizante de la composición.

La totalidad de dichos efectos han sido observados en heridas muy complicadas de más de 7 días de edad (antes de iniciar el tratamiento), en las que se encuentra presente necrosis gangrenosa en la totalidad de las superficies de la herida. Tras un periodo de 3 a 5 días posteriores al tratamiento con la composición, objeto de la presente invención, desaparecen los indicios locales y generales de infección (necrosis maloliente de heridas, residuos, fiebre, toxemia, etc.).

*Efecto sobre tejidos no viables*

En presencia de tejidos no viables, necróticos y/o infectados, se asocia regularmente el desbridamiento con solución salina durante los primeros 2 ó 3 días al tratamiento con la composición objeto de la presente invención. El desbridamiento salino elimina fibrina, que atrapa los residuos necróticos y deshidrata los tejidos necróticos, que pueden eliminarse. Habitualmente este procedimiento de desbridamiento todavía no resulta suficiente para separar la superficie viable de los tejidos necróticos, resulta ligeramente doloroso y provoca hemorragia en la superficie de la herida. La separación completa de los tejidos viables y no viables debe ser realizada por la actividad de las células inflamatorias (especialmente los “macrófagos activados”) y de las células epidérmicas. Estos dos linajes celulares desempeñan un papel muy importante en la inducción del desbridamiento espontáneo de las heridas. La composición, objeto de la presente invención, probablemente desempeña un papel en la recuperación y buena regulación de estas células inflamatorias y epidérmicas. Se ha observado que el procedimiento de desbridamiento mecánico con solución salina no resulta completamente efectivo para eliminar la totalidad de los residuos. Sin embargo, antes de llevar a cabo el desbridamiento diario, y tras tratar la superficie de la herida con dicha composición el día antes, resulta posible eliminar los residuos antiguos en un tiempo muy corto (uno o dos días). En casos extremos puede resultar necesario el desbridamiento quirúrgico. Dentro de un periodo de 3 a 5 días, la superficie limpiada presenta un tejido granulado perfecto y se induce el inicio de la segunda etapa del proceso de cicatrización. Los parámetros fisiológicos de los pacientes vuelven a la normalidad. Desaparece el dolor agudo, provocado por la infección y el estado de inflamación. Debido a que la aparición del tejido granulado atestigua que se ha superado la infección y que el proceso inflamatorio se ha transformado en un proceso de buena cicatrización, quedan demostrados los efectos antibacteriano, antiinflamatorio y cicatrizante de la mezcla que es objeto de la invención.

*Efecto lenitivo*

Se ha demostrado que la composición, que constituye el objeto de la presente invención, muestra un efecto lenitivo no sólo indirecto. De hecho, resulta capaz de regular correctamente el proceso inflamatorio, también cuando el dolor ha sido causado por las fibras nerviosas dañadas sensibles (tal como en las quemaduras). Los animales que son muy sensibles al dolor, es decir el caballo, pueden tratarse sin sedación incluso en presencia de daños severos. Los animales tratados con dicha composición nunca muestran comportamientos de rascar o de lamer compulsivamente. Los ensayos experimentales confirman el rápido efecto lenitivo de dicha composición, especialmente cuando se aplica sobre quemaduras.

*Efecto antihemorrágico y de angiogénesis*

La composición, objeto de la presente invención, muestra un efecto antihemorrágico sobre las superficies de las heridas cuando el tejido granulado resulta accidentalmente dañado, se alcanza la homeostasis en un tiempo inferior a un minuto tras la aplicación.

Además, dicha composición presenta potentes efectos sobre los procesos de neoangiogénesis durante la formación del tejido granulado; se ha demostrado que el tejido granulado presenta en todo momento la vascularización correcta en la totalidad de la herida desde las primeras etapas del proceso. La neoangiogénesis es un proceso muy importante de la segunda etapa de la cicatrización, resulta estimulada por la hipoxia del tejido dañado y por la reacción inflamatoria. Los vasos recién formados deben soportar el tejido granulado en proliferación. La integridad y permeabilidad de estos nuevos vasos se encuentra regulada por varias proteínas funcionales segregadas por células inflamatorias y mesenquimales (fibroblastos). Se ha demostrado que la composición, objeto de la presente invención, presenta un efecto potente sobre la función vascular debido a su capacidad de detener las hemorragias (efectos sobre la integridad de los vasos) y su capacidad de controlar la inflamación de la superficie de las heridas (efectos sobre la permeabilidad de los vasos), que representa una de las complicaciones más importantes de las heridas por quemadura. Tras el riesgo de infección, la permeabilidad exacerbada de los vasos de la superficie de la herida (linforrea o hemorragia blanca), cuando afecta a una parte considerable del cuerpo, puede provocar la muerte del paciente debido a la concentración de la sangre (*insipissatio sanguinis*) y el consecuente bloqueo de la función renal. Resulta posible detener la hemorragia blanca dentro de un periodo no superior a 3 días y sobreviven pacientes quemados incluso en más de 50% a 60% de la superficie corporal. En vista de los potentes efectos de dicha composición sobre la linforrea, debería ser muy importante llevar a cabo ensayos de las quemaduras en el ser humano.

También podría resultar interesante someter a ensayo los efectos de la mezcla sobre la etapa de retracción de la cicatrización de heridas. Lo anterior se debe a que nunca se han observado cicatrices desfigurantes, incluso en el caso de heridas muy graves, mientras que en el ser humano el resultado de las quemaduras siempre es una cicatriz retraída desfigurante.

*Reepitelización*

Los bordes de la herida, tratados regularmente con la composición, objeto de la presente invención, en todo momento han mostrado indicios de reepitelización debidos a una rápida y efectiva migración endotelial y la transformación del tejido granulado subyacente en tejido cicatrizal maduro pálido, también en casos en los que la extensión del área de la herida es muy grande. La restricción del área de la herida aparentemente es lineal si se aplica con regularidad la composición, y resulta más lenta si no se aplica la mezcla. En perros y caballos el efecto de un proceso bien modulado de maduración del colágeno en el área neo-reepitelizada resulta fácil de identificar. De hecho, mientras que la parte interna del área dañada todavía se encuentra cubierta por tejido granulado, los márgenes reepitelizados próximos a la herida presentan indicios de retracción que desaparecen durante el proceso de cicatrización de la herida y desaparecen por completo al finalizar dicho proceso.

La composición, que constituye el objeto de la presente invención, es capaz de mantener bien hidratada la superficie de la herida (propiedad humectante) debido a que nunca resulta cubierto por tejido seco, oscuro y anelástico denominado "escara" (costra). La escara es la reacción normal de la superficie de la herida frente al proceso de deshidratación (que es 20 veces superior al grado de deshidratación de la piel sana). El proceso de cicatrización debe llevarse a cabo bajo el grado correcto de hidratación, o en caso contrario las proteínas funcionales y estructurales presentes en el tejido lesionado forman una mezcla pegajosa que atrapa y dificulta el proceso. La superficie deshidratada de la herida no resulta eliminada por las células inflamatorias hasta que se ha completado el proceso de cicatrización. La escara presenta la función de mantener el nivel correcto de hidratación de las heridas hasta que se ha producido la reepitelización. Con frecuencia se endurece y se vuelve anelástico y puede experimentar fisuración y separación traumática, que puede provocar hemorragia del tejido granulado subyacente. La ausencia de la escara en todos los casos demuestra que dicha composición crea un ambiente favorable sobre la superficie de la herida, evitando la deshidratación y los efectos colaterales de la misma.

Al aplicar la composición, que constituye el objeto de la presente invención, la cicatrización final, en heridas muy grandes y severas, nunca muestra signos de retracción o de fibrosis. La piel reconstruida es blanda y elástica, prácticamente igual que la original (recuperada fisiológicamente) y presenta pigmentación y reconstrucción de apéndices (pelo, glándulas). Estos efectos se deben a las secuencias perfectamente sincronizadas de los sucesos de la cicatrización, que son raros y prácticamente imposibles de conseguir en heridas no tratadas con la presente composición.

*Efecto repelente*

Las heridas tratadas no resultan colonizadas por moscas miasisgénicas durante un periodo de 24 horas tras el tratamiento (efecto repelente de la oviposición).

5

El efecto repelente de la composición, objeto de la presente invención, ha sido bien documentado *in vivo*. Los dípteros visitan las heridas de los animales durante la totalidad de las estaciones cálidas. Los múscidos (*Musca domestica*) se alimentan de los líquidos corporales, incluyendo aquellos segregados por las heridas. Representan una molestia real y un vector mecánico potencial de infección. Cuando se trata parte de una herida con la presente composición, no permanecen moscas sobre la parte tratada, mientras que la parte no tratada resulta visitada regularmente. El efecto presenta una duración de 6 a 8 horas. Mediante la utilización de la composición, que constituye el objeto de la presente invención, resulta posible el tratamiento de heridas veterinarias durante el periodo estacional.

10

Algunos dípteros sarcófágidos, conocidos como moscas miasisgénicas (*Wolphartia magnifica*, *Lucilia sericata*) depositan larvas vivas sobre heridas y éstas se alimentan de los tejidos de los animales afectados. Las heridas infectadas que presentan necrosis y gangrena resultan colonizadas por otros dípteros sarcófágidos (*Sarcophaga emorroidaria*). La miasis es un problema muy grande en las ovejas tras el esquilado, tras la aplicación de las marcas de oreja y en todos los casos de heridas traumáticas, especialmente en las pezuñas. La miasis también es un problema importante para el resto de animales lesionados durante el verano. Se trató un rebaño de ovejas durante dos veranos con la presente composición, obteniendo la reducción de la incidencia de los animales afectados. En dos otros rebaños, se aplicó la presente composición sobre heridas infestadas tras descubrir las lesiones. La composición, objeto de la presente invención, muestra un potente efecto repelente contra moscas miasisgénicas durante 24 horas. No se encontraron nuevas generaciones de larvas de dípteros en heridas tras la aplicación diaria de la presente composición. Las larvas deben extraerse mecánicamente, aunque, dependiendo de la herida, habitualmente no resulta posible extraer la totalidad de las larvas presentes, pero en heridas tratadas no es un problema debido a que mueren dentro de este periodo (efectos biocidas de la mezcla sometida a ensayo *in vitro*). El proceso de cicatrización de heridas sigue el curso descrito anteriormente. Si una herida que se ha limpiado no se medica dentro de las 24 horas, se depositan nuevas generaciones de larvas, en caso contrario cicatriza normalmente.

15

20

25

30 *Ensayo in vitro de los efectos repelentes y biocidas*

Con el fin de ilustrar el efecto repelente y biocida de la composición de aceite de neem y extracto de aceite de hipérico, se sometieron a ensayo tanto los componentes individuales como la composición de la invención.

35

Se llevaron a cabo ensayos *in vitro* con moscas *Callyphora* sp., que son un agente miasisgénico común y ampliamente distribuido en ganado. Para cada tesis sometida a ensayo se realizaron 5 réplicas.

Se llevaron a cabo los ensayos siguientes:

40

repelencia de hembras ovipositantes en trozos de carne sumergidos en las sustancias sometidas a ensayo: agua, aceite de neem, extracto de aceite de hipérico, mezcla 50/50 de aceite de neem y extracto de aceite de hipérico (denominado Mezcla en la figura 7) y en carne sumergida en agua como control.

45

Efecto biocida de las diferentes sustancias: agua, aceite de neem, extracto de aceite de hipérico, mezcla 50/50 de aceite de neem y extracto de aceite de hipérico (denominada Mezcla en la figura 8) sobre el desarrollo larvario de *Callyphora* sp.

50

Los resultados experimentales mostrados en las figuras 7 y 8 indican claramente que ambos componentes presentan un efecto repelente de las moscas *Callyphora* hembra grávidas, al igual que la composición misma. El efecto biocida de la presente composición únicamente se debe al componente de aceite de neem.

*Experimentos clínicos*

55

Se llevaron a cabo experimentos clínicos con diversos tipos de lesión en diferentes animales: perros (figura 9), alpacas, cabras, ovejas, vacas, erizos (figura 10) y caballos (figura 11).

60

Se ha demostrado que, utilizando la composición, objeto de la presente invención, resulta posible resolver la cicatrización de las heridas externas, de cualquier tipo y extensión, mediante la aceleración y fortalecimiento del proceso de cicatrización, sin utilizar ningún tratamiento antibiótico local (con excepción del tratamiento antibiótico sistémico, que debe llevarse a cabo durante las etapas iniciales de activación de la protección de la superficie lesionada proporcionada por el tejido granuloso) y proporcionando simultáneamente protección adicional frente a moscas miasisgénicas que pueden colonizar úlceras o heridas externas tanto en el ser humano como en animales, debido al efecto repelente de dicha composición.

65

Los tiempos de cicatrización se restringen y/o se reducen a los procesos fisiológicos esenciales típicos de cada especie animal, debido a la evidente estimulación de los procesos de cicatrización y debido a que se evitan complicaciones adicionales habitualmente presentes. Por lo tanto, resulta evidente que, especialmente en medicina veterinaria,

los animales de trabajo pueden seguir viviendo en su ambiente habitual y llevar a cabo sus funciones, si no persisten otras condiciones invalidantes.

*Caso especial: el caballo*

Resultan de gran interés los experimentos clínicos realizados en caballos, que se muestran en la tabla de la figura 11. De hecho, un proceso de cicatrización de heridas bien regulado en caballos representa el objetivo más importante para el tratamiento equino. En esta especie el proceso de cicatrización es lento y con frecuencia resulta complicado por diversas patologías. La más importante es la formación de queloide.

El queloide es una perturbación del tejido granulado debida a la hiperproliferación de los fibroblastos. Estas células detienen su actividad mitogénica cuando suficiente matriz extracelular llena el cráter de la herida. Las fibrillas de colágeno de la matriz empiezan a retraerse, anclando los márgenes de la herida a fibroblastos. Al iniciarse la retracción de las fibrillas de colágeno, los fibroblastos dejan de secretar la matriz (efecto antimitogénico). La mayoría de dichos fibroblastos experimentan apoptosis (muerte celular sin inducción de reacción inflamatoria) y quiescencia (fibroblastos durmientes), mientras que únicamente una parte reducida se transforma en miofibroblastos (que desempeñan un papel en las últimas etapas de la cicatrización de heridas). Los vasos capilares nuevamente formados se absorben y desaparecen en sincronía con los fibroblastos. Los queratinocitos sobre el área cicatrizal inician la reepitelización del área y se completa el proceso: en caballos, los investigadores han identificado dos tipos de problema responsables de la elevada incidencia de la patología del queloide: 1) estímulos de tensión exagerados en la parte distal de las patas del caballo debidos a la escasa masa muscular y a la grasa hipodérmica, y 2) capacidad reducida de los queratinocitos de reepitelizar el área granulada probablemente debido a la escasez de señales responsables de los efectos antimitogénicos sobre los fibroblastos. Debido a que los estímulos de tensión ejercidos en los márgenes de la herida por parte de la piel sana circundante alteran los efectos antimitogénicos de la retracción de la matriz, la cicatriz localizada en la parte distal de las extremidades del caballo, donde la tensión de la piel es muy fuerte, experimentan formación de queloide. Además, los efectos resultan amplificadas por la reducida velocidad de proliferación de los queratinocitos, que determina niveles excesivamente reducidos de moduladores derivados de los queratinocitos antimitogénicos. El resultado es que los fibroblastos no reconocen el efecto antimitogénico y continúan proliferando y secretando matriz extracelular. El tejido granulado se incrementa mucho, adquiere una apariencia de esponja blanda, sin mostrar signos de regresión. Es muy frágil, sangra continuamente y puede provocar un daño funcional grave debido a que puede atrapar las estructuras anatómicas situadas en su interior (nervios, tendones, etc.). Resulta muy difícil de controlar, el tiempo de cicatrización se prolonga anormalmente, no se dispone en la actualidad de ninguna terapia efectiva. La terapia altamente agresiva habitual consiste en cauterizar el tejido exuberante mediante aplicación de ácido salicílico sobre la superficie del queloide, hasta que el nivel se retrae al nivel de la piel y se produce la reepitelización. Es una terapia que requiere mucho tiempo. Mediante la utilización de la composición, objeto de la presente invención, sin ningún tipo de vendaje (tal como en el uso normal de la presente composición) sobre un vendaje en la parte distal de la pata del caballo, en la que se forma queloide, los presentes inventores observaron que la terapia con la presente composición no es capaz de controlar la formación de queloide. Si se aplica un vendaje permanente en la herida sin utilizar dicha composición, continúa creciendo el queloide, resulta posible observar cierto efecto autolítico sobre la superficie del queloide debido a la hipoxia compresiva, pero ninguna regresión del queloide. Al asociar la terapia con la presente composición, de dos veces al día, con vendaje permanente de las heridas, los presentes inventores observaron una regresión inesperada de todas las partes patológicas del queloide.

Tras 3 días de terapia con la mezcla, el tejido exuberante mostraba un color pálido y menor grosor. Tras 5 días, el tejido exuberante había desaparecido por completo sin indicios de necrosis o presencia de residuos. El tejido había sido absorbido, al igual que ocurre en la apoptosis fisiológica. Estas observaciones resultaron corroboradas por el efecto hemorrágico observado al retirar el vendaje, con una duración no superior a dos minutos. El sangrado se refiere a toda la superficie de la herida con queloide. La superficie de la herida presenta un tejido granulado normal, los márgenes de la herida muestran el proceso de cicatrización normal (reepitelización).

Se ha planteado que la apoptosis afecta únicamente a los fibroblastos exuberantes, mientras que no se encuentran implicados los vasos. Al retirar el vendaje, los tractos de los vasos ya no incluidos en la matriz, inician el sangrado. Al utilizar la composición, objeto de la presente invención, sobre queloides, no se observan residuos o tejido necrótico, mientras que al aplicar únicamente vendaje permanente, los queloides no desaparecen y se observa cierta autólisis y residuos necróticos. El tiempo de cicatrización en la terapia con la presente composición es más rápido que con la terapia de ácido salicílico. La asociación de vendaje permanente y terapia de ácido salicílico no resulta tan efectiva como la terapia con la presente composición. Estas observaciones permiten concluir que es posible tratar las heridas más graves en caballos sin el problema de formación de queloide. El vendaje permanente asociado a la composición, objeto de la presente invención, debe aplicarse a las heridas con riesgo de queloide hasta el cierre completo de las heridas. Si se retira el vendaje permanente en un periodo de las seis horas, se inicia nuevamente la formación de queloide y el proceso resulta muy rápido. El curso de nueva formación de queloide experimenta el mismo patrón de 5 días de regresión y etapa final de sangrado, antes de mostrar un tejido granulado normal tras aplicar nuevamente la presente composición y vendaje permanente. El vendaje permanente actúa evitando la tensión entre los márgenes de la herida, pero el proceso de cicatrización debe recibir soporte de factores de cicatrización presentes en la mezcla. Ni el vendaje permanente ni la terapia con la presente composición por sí solos pueden actuar con efectividad sobre la formación de queloide, ni otras terapias existentes por sí solas o asociadas pueden evitar la formación de queloide o promover la rápida resolución mostrada por la composición, objeto de la presente invención.

## ES 2 299 062 T3

### REIVINDICACIONES

1. Composición que comprende aceite de neem y extracto de aceite de *Hypericum perforatum*.

5 2. Composición según la reivindicación 1, **caracterizada** porque el aceite de neem se encuentra en un porcentaje comprendido entre 10% y 50%.

10 3. Composición según la reivindicación 1, **caracterizada** porque el extracto de aceite de *Hypericum perforatum* se encuentra en un porcentaje comprendido entre 10% y 50%.

4. Composición según la reivindicación 1, **caracterizada** porque opcionalmente comprende azadiractina A.

15 5. Composición según la reivindicación 4, **caracterizada** porque la azadiractina A se encuentra en una concentración comprendida entre 100 ppm y 1.000 ppm.

6. Utilización de la composición según cualquiera de las reivindicaciones anteriores para la preparación de un medicamento.

20 7. Formulación farmacéutica que debe utilizarse para el tratamiento tópico de heridas externas de animales y seres humanos que comprende una composición según cualquiera de las reivindicaciones 1 a 5, **caracterizada** porque comprende aceites de oliva o aceites de semillas vegetales comerciales, en cantidad suficiente para obtener 1.000 g del producto final.

25 8. Formulación farmacéutica que debe utilizarse para el tratamiento tópico de heridas externas de animales y seres humanos que comprende una composición según cualquiera de las reivindicaciones 1 a 5, **caracterizada** porque comprende aceites esenciales derivados de orégano, albahaca y romero como agentes antioxidantes y saborizantes.

30 9. Formulación farmacéutica según la reivindicación 7, **caracterizada** porque comprende cera de abeja en un porcentaje comprendido entre 7% y 15%.

35

40

45

50

55

60

65



**Figura 1.A**

**Figura 1.B**



**Figura 2.A**

**Figura 2.B**



**Figura 3.A**

**Figura 3.B**




Figura 4.A

Figura 4.B



Figura 5.A

Figura 5.B



Figura 6.A

Figura 6.B

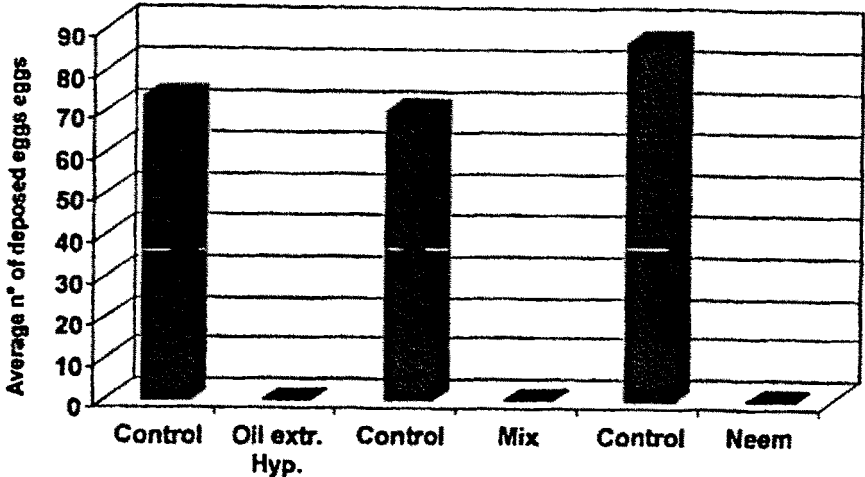


Figura 7

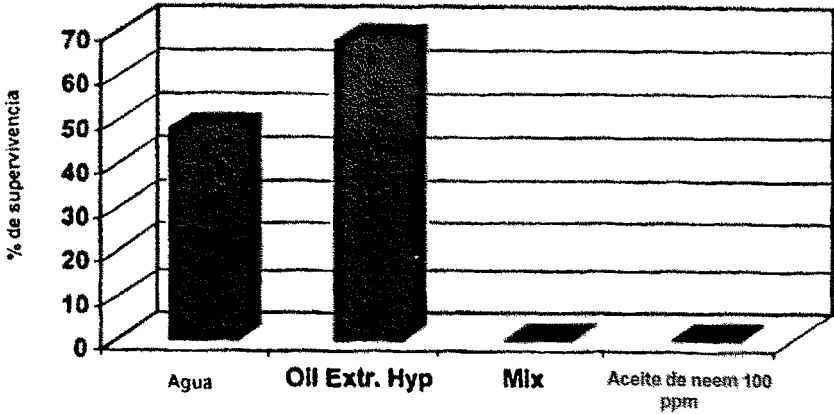


Figura 8

PERROS	TIPO DE LESIÓN	CURSO TEMPORAL DE LA MEZCLA	INICIO DE LA TERAPIA CON MEZCLA	TERAPIA SISTEMICA	TERAPIA LOCAL	DIAS DE INFLAMACIÓN
Face off	Herida lacerada y contusionada en cabeza, cuello y oreja derecha	4 meses	Desde el inicio	Antibiótico durante 1 semana	Reconstrucción quirúrgica fallida	3
Legs	Herida traumática de la parte superior de las patas delanteras	20 días	Desde el inicio	Antibiótico durante 1 semana	Enjuague con solución salina	3
Tail	Necrosis del muñón de la cola	20 días	Desde el inicio	Antibiótico durante 1 semana	Enjuague con solución salina	3
Lilla	Herida traumática de oreja, cuello y hombro	25 días	Desde el inicio	Antibiótico durante 1 semana	Eliminación de larvas y enjuague	3
Ross	Amputación traumática de una de las almohadillas anteriores	30 días	Desde el inicio	Antibiótico durante 1 semana	Reconstrucción quirúrgica	5
Pablo	Fistula y grietas perianales	20 días	Lesión crónica	Ninguna	Enjuague con solución salina	7
Bedsore	Úlcera de decúbito en codo	20 días	Lesión crónica	Ninguna	Ninguna	0
Shoulder	Herida lacerada y contusionada en el hombro	20 días	Desde el inicio	ninguna	Ninguna	0
Prolapse1	Prolapso del recto	3 días	Tras 2 días	Ninguna	Lavativa con mezcla	1
Prolapse2	Prolapso del recto	5 días	Tras 2 días	Ninguna	Lavativa con mezcla	2

Figura 9

ALPACAS	TIPO DE LESIÓN	CURSO TEMPORAL DE LA MEZCLA	INICIO DE LA TERAPIA CON	TERAPIA SISTEMICA	TERAPIA LOCAL	DIAS DE INFLAMACIÓN
Todas	Fistulas y abscesos purulentos en diferentes partes del cuerpo	30 dias	Lesión crónica	ninguna	Enjuague con yodo	20
CABRAS	Abscesos purulentos causados por <i>Corynebacterium pseudotuberculosis</i>	30 dias	Lesión crónica	Ninguna	Enjuague con yodo	7
OVEJAS						
Pezuñas (15)	Heridas infestadas en las pezuñas por larvas de <i>Wolpertia magnifica</i>	15 a 20 dias	Lesión crónica	ninguna	Eliminación de larvas y enjuague	7
Prepucio (3)	Heridas infestadas en el prepucio por larvas de <i>W. magnifica</i>	15 a 20 dias	Lesión crónica	Ninguna	Eliminación de larvas y enjuague	0
Cabeza	Heridas infestadas en la parte superior de la cabeza por larvas de <i>W. magnifica</i>	33 dias	Lesión crónica	Ninguna	Eliminación de larvas y enjuague	0
Fiancos	Herida necrótica en fiancos infestadas por larvas de <i>W. magnifica</i>	41 dias	Lesión crónica	Ninguna	Eliminación de larvas y enjuague	4
Cola	Herida necrótica en la cola infestada por larvas de <i>W. magnifica</i>	17 dias	Lesión crónica	Ninguna	Eliminación de larvas y enjuague	0
BÓVIDOS						
Vacas	Úlcera causada por la brida de la fistula ruminal	30 dias	Tras 20 dias	Ninguna	Ninguna	0
PUERCOESPIN						
Erizo	Heridas traumáticas de la parte trasera del cuerpo	30 dias	Tras 7 dias	Antibiótico durante 1 semana	Reconstrucción quirúrgica fallida	7+5

Figura 10

CABALLOS	TIPO DE LESIÓN	CURSO TEMPORAL DE LA MEZCLA	INICIO DE LA TERAPIA CON MEZCLA	TERAPIA SISTEMICA	TERAPIA LOCAL	DÍAS DE INFLAMACIÓN
Asino	Herida lacerada y contusionada de la parte trasera del cuerpo causada por mordeduras de perro	4 meses	Tras 7 días	Ninguna		7+5
Principessa	Absceso purulento en el cuello	1 mes	Tras 7 días	Antibiótico durante 3 semanas	Inyección de mezcla en las cavidades	7+4
Vispo	Absceso traumático en el espacio intermandibular	1 mes	Desde la aparición	Antibiótico durante 1 semana	Enjuague con solución salina	3
Larynx Operation	Cicatrización por segunda intención de herida quirúrgica en la laringe	15 días	Desde la aparición	Antibiótico durante 2 semanas	Ninguna	0
Marat	Abscesos ventrales	1 mes	Desde la aparición	Antibiótico durante 2 semanas	Enjuague con solución salina	4
Zerdiana	Herida traumática en hombro derecho	8 meses	Tras 20 días	Antibiótico durante 2 semanas	Ninguna	0
Stephan Grigio	Herida traumática en parte trasera del codo	54 días	Desde la aparición	Antibiótico durante 1 semana	Ninguna	0
Avelignesse	Herida traumática en la región del carpo izquierdo	20 días	Tras 7 días	Antibiótico durante 1 semana	Enjuague	7+3
Sudan	Herida traumática en la región del carpo derecho	3 meses	Tras 7 días	Antibiótico durante 1 semana	Reconstrucción quirúrgica parcial	0
Drago	Herida traumática en ambas regiones carpianas	51 días	Desde la aparición	Antibiótico durante 1 semana	Comparación de la terapia con la tradicional	0
Riano	Herida traumática en la región del tarso izquierdo	5 meses	Tras 4 meses	ninguna	Enjuague permanente con solución salina	4 meses + 20
Tommaso	Pequeña herida en la parte media de la tibia	1 mes	Tras 5 días	Ninguna	Ninguna	0
Saura di Sutri	Herida traumática en la tibia trasera (queloide)	3 meses	Tras 7 días	Ninguna	Enjuague con solución salina	0+5
Mantlio	Pequeña herida en la parte anterior de la tibia	70 días	Tras 2 semanas	Ninguna	Ninguna	0
Sabina	Pequeñas heridas en forma de botón en las tibias traseras	40 días	Tras 2 semanas	Ninguna	Ninguna	0
Comand Quir	Herida traumática en metatarso posterior	3 meses	Tras 30 días	Ninguna	Ninguna	0
Eddy	Herida traumática en la región de las herraduras posteriores (queloide)	48 días	Tras 2 semanas	Ninguna	Ninguna	0
Linotte	Herida traumática en la parte anterior de la región de las herraduras posteriores	4 meses y 12 días	Desde la aparición	Ninguna	Ninguna	0
Unno	Herida crónica (queloide) en la parte anterior de la región de las herraduras posteriores	4 meses y 10 días	Lesión crónica	Ninguna	Ninguna	0
Sardo Nuovo	Pequeñas heridas en los flancos	2 semanas	Desde la aparición	Subita	Ninguna	0
Seafiel Clover	Pequeñas heridas en los glúteos	3 semanas	Desde la aparición	Subita	Ninguna	0

Figura 11