



República Federativa do Brasil  
Ministério do Desenvolvimento, Indústria  
e do Comércio Exterior  
Instituto Nacional da Propriedade Industrial

**(21) PI 0721423-5 A2**



(22) Data de Depósito: 29/10/2007  
(43) Data da Publicação: 25/03/2014  
(RPI 2255)

**(51) Int.Cl.:**  
A61B 17/04  
A61F 2/00  
A61B 17/00  
A61B 17/06

**(54) Título:** TÉCNICA CIRÚRGICA E FERRAMENTAS PARA USO EM TRATAMENTO DE INCONTINÊNCIA URINÁRIA **(57) Resumo:**

**(30) Prioridade Unionista:** 02/03/2007 US 60/904,431

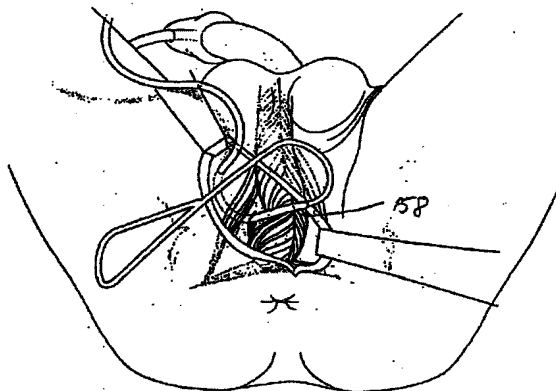
**(73) Titular(es):** Centre Hospitalier Universitaire De Liège, Université de Liège

**(72) Inventor(es):** Jean de Leval

**(74) Procurador(es):** Dannemann, Siemsen, Bigler & Ipanema Moreira

**(86) Pedido Internacional:** PCT EP2007061582 de 29/10/2007

**(87) Publicação Internacional:** WO 2008/107026de 12/09/2008



Relatório Descritivo da Patente de Invenção para "TÉCNICA CIRÚRGICA E FERRAMENTAS PARA USO EM TRATAMENTO DE INCONTINÊNCIA URINÁRIA".

Campo da Invenção

5 O procedimento cirúrgico seguinte refere-se à urologia; e especialmente ao tratamento de incontinência urinária pós-operatória masculina; uma condição que ocorre principalmente depois de cirurgia de próstata.

Antecedentes da Invenção

10 O câncer de próstata (PCs) representa cerca de 30% de todos os cânceres em homens. Por mais de vinte anos, o amplo uso de marcadores biológicos e campanhas de esclarecimento contribuíram para a detecção da doença (PCs) em estágios iniciais, portanto, visando aperfeiçoar as taxas de cura. Esta meta poderia ser atingida tanto por remoção cirúrgica da glândula (prostatectomia radical), terapia de radiação ou ultrassons focalizados.

15 Contudo, as taxas de incontinência depois destas terapias estão longe de anedóticas. A literatura relata uma incidência de 5 a 45% de incontinência depois de prostatectomia radical e até 7% de casos depois da terapia de radiação por feixe externo (EBRT). Além do mais, a cirurgia para adenoma benigno tal como ressecção transuretral ou enucleação aberta também carrega um certo risco de incontinência (cerca de 1,9% de incidência).

20

A incontinência urinária de esforço masculina (SUI) que ocorre como um resultado de disfunção de esfíncter depois de prostatectomia radical é um evento adverso devastador para pacientes e um problema frustrante para urologistas. A incidência desta condição clínica varia entre 3% e

25 45%. O tratamento inicial é usualmente conservador e inclui o uso de fraldas ou absorventes, grampo peniano, ou vários sistemas de coleta (por exemplo, cateter de preservativo). Graus moderados de SUI no período inicial pós-operatório podem ser aperfeiçoados por exercícios de músculos pélvicos, fisioterapia, e farmacoterapia.

30 Quando estas terapias falham em aliviar SUI, aos pacientes é oferecida usualmente uma das seguintes alternativas cirúrgicas: infecções de agente de volume, colocação de esfíncter urinário artificial (AUS) ou

inserção de "sling". Dispositivos de compressão de balão de colo de bexiga ou uretral foram também relatados por uns poucos grupos. Injeções transuretrais de vários materiais de volume foram usadas por décadas e são minimamente invasivos, seguros e bem tolerados. Contudo, a eficiência é normalmente temporária, exigindo múltiplas injeções, e os resultados a longo prazo foram decepcionantes, com taxas de cura atingindo somente 20-40%,

Com o pioneirismo de Foley há 50 anos e desenvolvido por Scott nos anos 70, o AUS culminou na versão final AMS-800 hidráulico comercializado por American Medical Systems. Atualmente, o AUS permanece o padrão-ouro corrente de tratamento para incontinência pós-prostatectomia. Existem numerosos relatos com seguimento de médio e longo prazo deste procedimento na literatura, com taxas de sucesso de 61% a 96% definidas por critérios variáveis. Os resultados são em geral inferiores entre os pacientes com incontinência induzida por radiação ou associada à radiação.

A despeito de sua atratividade, o AUS é um dispositivo mecânico dispendioso que pode falhar e exige abertura manual para esvaziar a bexiga e portanto destreza e/ou capacidade mental para usar o dispositivo. Em adição, a revisão cirúrgica ou substituição pode ser exigida devido à falha mecânica, infecção ou erosão de punho. A taxa de nova operação de 5 anos foi relatada na faixa entre 17% a 57%.

Procedimentos de "sling" são conceitualmente atrativos em que são pouco dispendiosos, não mecânicos e permitem o esvaziamento fisiológico sem obstrução significativa. O uso de compressão uretral fixa para o tratamento de SUI masculino começou em 1961 com Berry, que utilizou próteses acrílicas para comprimir a uretra ventral contra o diafragma urogenital, e foi seguido pelos diferentes procedimentos de "sling" desenvolvidos por Kaufman nos anos 70. Desde então, várias técnicas de compressão de uretra bulbar usando materiais sintéticos e/ou biológicos surgiram.

Dispositivos de "sling" são usualmente presos tanto sobre a fásia/músculos rectus abdominalis depois da passagem retropúbica, ou em cada ramo púbico inferior com o uso de parafusos de osso a fim de evitar uma incisão suprapúbica separada. Os resultados de séries clínicas avalian-

do a consequência a longo prazo ou prazo intermediário de procedimentos de "sling", indicam que as taxas de sucesso podem comparar favoravelmente com aquelas obtidas depois da colocação de AUS. Ainda, nenhum estudo aleatório comparando os resultados de ambos os procedimentos está disponível atualmente.

Embora na maioria dos casos, o vazamento de urina desaparecerá dentro de um ano, cerca de 10% de pacientes (de 5 a 45% na literatura) exigirão o uso de absorvente permanente ou qualquer outro sistema de proteção depois deste breve espaço de tempo. Assim, um número de dispositivos foi inventado para reduzir o impacto social de incontinência. Além dos sistemas externos (grampo peniano, bolsas de coleta, absorventes de incontinência, etc.) materiais cirurgicamente implantados também surgiram.

Injeções periuretrais foram desenvolvidas por décadas. Materiais diferentes foram usados: colágeno, Macoplastique<sup>®</sup>, gordura autóloga, De-flux<sup>®</sup>, mas os resultados são decepcionantes. E taxas de cura atingem grosseiramente 40%. A compressão uretral cirúrgica tem sido usada desde 1961, primeiramente com próteses acrílicas desenhadas por Berry. Posteriormente, em 1968, Kauffman inventou uma prótese de silicone inflável com prendedores de poli-tetrafluoetileno.

Desde então, técnicas diferentes de compressão bulbar surgiram. Os materiais usados são sintéticos, biológicos ou ambos. Vários sistemas de fixação são utilizados. De passagem retropúbica com fixação em músculos rectus abdominis a fixação de osso em ramificações isquiopúbicas ou passagem em forames de obturador. Alguns autores sugerem estudos urodinâmicos de múltiplos canais pré-operatório para aperfeiçoar os resultados.

### Sumário da Invenção

Para evitar qualquer dissecação cega do espaço pélvico que carrega o risco de trauma de bexiga, intestino ou vascular; ou a fixação de osso que poderia tanto ser dolorosa ou propensa à infecção, uma técnica de trans-obturador foi desenvolvida. O estudo de praticabilidade do procedimento cirúrgico foi conduzido em cadáveres. Esta abordagem ajudou em dese-

nhar instrumentos específicos para passar em torno das ramificações isquiopúbicas da pélvis masculina de dentro para fora (isto é, a partir do espaço suburetral para a dobra de coxa).

5 Muito poucas publicações na técnica de trans-obturador são descritas na literatura. Por exemplo, somente Bauer salienta uma passagem de dentro para fora, mas não fornece qualquer descrição das ferramentas cirúrgicas.

10 A técnica de "sling" de trans-obturador de dentro para fora da presente invenção usa instrumentos específicos e uma malha de polipropileno com dois braços que são passados de dentro para fora através dos forames de obturador, puxados para comprimir a uretra bulbar para cima, e atados um no outro através da linha média. A cura foi definida por nenhum uso de absorvente e aperfeiçoamento por um número de absorventes/d2 e reduzida em 50%.

15 Diferenças anatômicas entre homem e mulher, não permitem o uso dos mesmos instrumentos de um para outro. Entre estas diferenças, as seguintes são mais importantes para a presente invenção.

Os ossos pélvicos em homens são mais espessos que em mulheres.

20 A distância entre ramificações isquiopúbicas é mais largo em mulheres.

A trajetória da malha, embora idêntica em seu segmento proximal em ambos os gêneros, diverge quando atinge a dobra de coxa.

25 Inversamente à técnica livre de tensão no tratamento de incontinência urinária de esforço feminina como descrita na Patente U.S. Nº 7.204.802 anterior, aqui incorporada em sua totalidade por referência, em homens a malha da presente invenção passa em torno da ramificação isquiopúbica antes de ser atada sob a uretra bulbar onde causa tensão e suporte. A atadura de ambos os braços da malha evita o uso de parafusos ou qualquer outro sistema de fixação de osso.

30

O procedimento cirúrgico utiliza especificamente os instrumentos designados permitindo, por meio de uma abordagem de trans-obturador de

dentro para fora, a colocação de uma malha de polipropileno compressiva no nível da uretra bulbar. Os instrumentos designados incluem um par de passadores helicoidais e uma malha sintética especificamente formatada.

5 Em caso de estenose uretral associada, uretrotomia endoscópica clássica é realizada primeiro. A profilaxia de antibiótico foi realizada sistematicamente por administração intravenosa de cefalosporina de terceira geração.

10 Os instrumentos usados para o procedimento de "sling" de transobturador de dentro para fora da presente invenção incluem passadores que são pares de instrumentos de aço inoxidável que são específicos para os lados esquerdo e direito. Eles compreendem um cabo, um segmento vertical, e um segmento curvado plano terminando com uma seção cônica formada por segmentos enrolados que permitem a fixação intraoperativa de um tubo de polietileno oco. O segmento curvado plano é perpendicular ao eixo  
15 do cabo e compreende três segmentos: um segmento linear proximal, um segmento circular aberto, intermediário com um raio de 3 cm, e um segmento circular aberto terminal tendo um raio mais curto e terminando com uma seção cônica formada por segmentos enrolados que permite a fixação intraoperativa de um tubo de polietileno oco. Como detalhado abaixo, os tubos  
20 plásticos ocos são usados para facilitar a passagem de cada braço da malha através dos forames de obturador.

25 Outra ferramenta usada é um guia que é um dispositivo de aço inoxidável que inclui uma calha semicircular com uma extremidade cega e com um formato de "baioneta" pretendida para evitar qualquer compressão traumática da uretra bulbosa durante a inserção dos passadores. É pretendido atuar como uma calçadeira para deslizar em cada passador ao longo da calha e como uma barreira para impedir a entrada dos passadores na cavidade pélvica. Sua parte proximal suporta duas asas pequenas que são paralelas ao plano da calha e servem para reter o dispositivo.

30 Uma malha de polipropileno de baixa densidade, macroporosa, de monofilamento (Gynemesh PS<sup>®</sup>, Ethicon, Somerville, NJ, USA) é cortada na sala de operação de acordo com um quadro predeterminado. A malha

compreende uma parte central que tem 3 cm de largura e tendo dois braços laterais. Sua extremidade ventral é linear, enquanto sua extremidade dorsal é arredondada. A malha suporta os dois braços laterais que surgem principalmente a partir do aspecto dorsal da malha. A largura da parte proximal de cada braço diminui progressivamente de 4 cm para 2 cm sobre uma distância de 2,5 cm.

Os instrumentos específicos foram desenhados permitindo que os dois braços laterais da malha sejam i) facilmente passados em torno dos ramos púbicos inferiores, ii) puxados para baixo para comprimir a uretra bulbar para cima, e iii) atados um no outro para manter a tensão de "sling". A abordagem de trans-obturador de dentro para fora para inserção de "sling" masculino suporta um risco mínimo de causar dano a qualquer estrutura sensível na pélvis masculina. Para o propósito de envolver os ramos púbicos inferiores, uma rota de dentro para fora é usada, quando comparada com uma de fora para dentro, que carrega um risco menor de penetrar o espaço pélvico.

A abordagem de trans-obturador minimiza o risco de ferimentos de bexiga, intestino e vaso, que podem ser observados durante uma passagem retropúbica cega de uma agulha através do espaço pélvico C particularmente em pacientes de pós-prostatectomia radical. Em adição, esta abordagem permite o impedimento de fixadores de osso e questões relacionadas que incluem infecção óssea e dor. O "sling" trans-obturador para tratar SUI masculino da presente invenção permite atar os dois braços de malha de trans-obturador um no outro, impedindo assim qualquer risco de "deslizamento" de malha.

O "sling" trans-obturador de dentro para fora inclui uma malha tendo dois braços laterais que são inicialmente passados de cada lado do bulbo uretral através dos forames de obturador, então rodados em torno dos ramos púbicos inferiores, e finalmente puxados e atados um no outro através da linha média de modo que a parte central da malha exerce uma compressão de uretra bulbar ascendente.

Depois da instalação do paciente em uma posição de litotomia,

pernas em estribos, com as coxas em hiperflexão (ângulo de 110°) e ligeira abdução, a área cirúrgica é preparada e envolvida em tecido em maneira estéril. Um cateter de Foley 16-F é inserido e a pele escrotal é temporariamente puxada para cima com dois pontos fixados no lado interno de ambas as coxas, a fim de facilitar o acesso ao períneo. Uma incisão de pele sagital de 6 cm é feita na rafe mediana do períneo terminando 2 cm acima da margem anal.

A transecção da gordura subcutânea e da fáscia perineal superficial de Colle, permite obter acesso ao músculo bulboesponjoso, que é ventralmente liberado para sínfise púbica e dorsalmente ao corpo central do períneo. A dissecação adicional é conduzida lateralmente para expor os músculos isquiocavernosos.

Junto com os músculos transversos, os músculos bulboesponjoso e isquiocavernoso delineiam, em cada lado do bulbo uretral, um espaço triangular. A camada inferior da aponeurose perineal mediano, que está localizada em profundidade neste espaço, é cuidadosamente dissecada. A hemostasia cautelosa dos vasos de perfurações pequenas do bulbo uretral é feita por eletrocauterização.

Começando com o lado direito, a uretra bulbar é refletida no lado esquerdo usando um retrator, fornecendo assim acesso ao plano perineal mediano. Tesouras de Metzenbaum são usadas para abrir a camada inferior da aponeurose perineal mediana na parte anterior do espaço triangular, apenas lateral ao bulbo. As tesouras cortam transversalmente o plano muscular e então perfuram a camada superior da aponeurose perineal mediana.

O guia é inserido através da trajetória de dissecação iniciada por tesouras com um ângulo de 45° com relação ao plano sagital uretral a fim de entrar em contato com a parte superior da ramificação isquiopúbica. O guia é introduzido adicionalmente e perfura o músculo obturador interno direito e a membrana de obturador. O lado aberto do guia deve estar voltado para o operador.

O segmento linear distal do passador é deslizado ao longo da calha do guia de modo a passar através da membrana de obturador. O guia

é removido e, graças a um movimento rotacional do cabo do passador, a ponta do passador aparece na borda externa do ramo isquiopúbico, e sua junção com o corpo do púbis.

5 Um tubo plástico oco é fixado na ponta do passador e o dispositivo montado com o tubo é rodado para trás. O tubo plástico se torna exteriorizado no nível perineal e é subsequentemente liberado de seu passador de suporte. Neste estágio, o tubo transpõe o períneo com o aspecto externo direito do forame de obturador. A mesma técnica, usando o passador esquerdo e um segundo tubo plástico, é aplicada no lado esquerdo.

10 A extremidade dorsal da malha é fixada no corpo central do períneo usando uma sutura não absorvível 2/0. Um fio de náilon é passado através da ponta do braço esquerdo da malha; ambas as extremidades do fio são introduzidas no tubo oco esquerdo (no nível perineal).

15 Puxando ambas as extremidades do fio (no nível de obturador externo), o braço esquerdo da malha é atraído para dentro do tubo. A tração do arame é parada logo antes da parte maior proximal do braço entrar no tubo. Fórceps hemostáticos são usados para agarrar e travar as extremidades do arame em sua saída do tubo e a mesma manobra é aplicada no braço direito da malha. A parte mais ventral da malha é então fixada na aponeu-  
20 rose dos músculos isquiocavernosos por um ponto separado de sutura não absorvível 2/0 em cada lateral da malha. O desdobramento da malha é obtido puxando ligeiramente os tubos plásticos; a malha então aparece para cobrir a uretra bulbosa.

25 Neste estágio, uma avaliação urodinâmica é realizada e a bexiga é enchida com 300 ml de solução salina normal. Graças a um cateter uretral urodinâmico de canal duplo, o perfil de pressão uretral (UPP) é registrado e a pressão de ponto de vazamento abdominal (ALPP) e a pressão uretral máxima (MUP) são medidas.

30 Os fios de náilon e tubos plásticos são agarrados em cada lado e puxados para o operador, atraindo assim a malha e o bulbo uretral cranialmente. Os tubos e então os fios são removidos e ambos os braços da malha são cruzados e temporariamente ligados um ao outro com fórceps sobre

o bulbo. Medições urodinâmicas são repetidas até que a tensão em ambos os braços da malha aumente a ALPP para aproximadamente 100 cm de H<sub>2</sub>O.

5 Neste estágio, os dois braços da malha são atados um no outro por um nó triplo; o último é suturado na malha que cobre o bulbo uretral e as extremidades de braço em excesso são cortadas. O cateter uretral urodinâmico é removido e o cateter de Foley é reintroduzido na bexiga. A inserção do cateter deve ser fácil, idealmente sem resistência. A hemostasia é completada quando necessário, e as camadas de tecido diferentes (fáscia de  
10 Colle, gordura subcutânea, e pele) são fechadas plano por plano usando a sutura de poliglactina.

Estes e outros objetivos da invenção, bem como muitas das vantagens pretendidas da mesma, se tornarão facilmente evidentes quando é feita referência à descrição seguinte tomada em conjunto com os desenhos  
15 anexos.

#### Breve Descrição dos Desenhos

Os desenhos seguintes ilustram exemplos de vários componentes da técnica cirúrgica e ferramentas para uso em tratamento de incontinência urinária masculina descrita aqui, e são para propósitos ilustrativos  
20 somente. Outras modalidades que são substancialmente similares podem usar outros componentes que têm uma aparência diferente.

A figura 1A é uma vista lateral do passador cirúrgico usado para tratar incontinência urinária masculina.

A figura 1B é uma vista lateral oposta do passador cirúrgico.

25 A figura 1C é uma vista plana de topo ilustrando as quatro partes da seção espiral do passador cirúrgico.

As Figuras 1Ci, 1Cii, e 1Ciii ilustram terminações de ponta alternativas da seção espiral do passador cirúrgico.

30 A figura 2A é uma vista dianteira de um guia para o passador cirúrgico da presente invenção.

A figura 2B é uma vista lateral do guia.

A figura 2C é uma vista de topo de cima para baixo inicialmente

na ponta e continuando em uma direção das asas formando o cabo do guia.

A figura 2D é uma vista plana da estrutura de suporte de malha introduzida pela técnica cirúrgica da presente invenção para tratar a incontinência urinária masculina.

5 As figuras 3 a 14A ilustram as etapas cirúrgicas progressivas na realização da técnica cirúrgica para tratar a incontinência urinária masculina da presente invenção.

#### Descrição Detalhada das Modalidades Preferidas

10 Ao descrever uma modalidade preferida da invenção ilustrada nos desenhos, terminologia específica será escolhida em benefício da clareza. No entanto, a invenção não pretende ser limitada aos termos específicos assim selecionados, e deve ser entendido que cada termo específico inclui todos os equivalentes técnicos que operam em uma maneira similar para realizar um propósito similar.

#### 15 O Passador

Como mostrado nas figuras 1A, 1B e 1C, cada passador helicoidal é feito de três partes: um cabo 22, um segmento vertical 24 e um segmento horizontal 26 formado em uma espiral.

20 O cabo 22 tem uma altura de 8 a 15 cm. Pode ser feito tanto de aço inoxidável quanto qualquer outro material tal como plástico.

O segmento vertical 24 mede de 2 a 6 cm; de preferência 4 cm, com um diâmetro de 2,5 a 4,5 mm em seção. Pode também ser feito de aço inoxidável. Pode tanto ser conectado ao cabo a menos que seja integralmente formado como uma peça.

25 O segmento 26 é formatado de modo espiral em um plano horizontal, perpendicular ao segmento vertical 24. O segmento 26 mede 6 a 10 cm - de preferência 8,5, com um diâmetro de 2,5 a 4,5 mm em seção. É também feito de aço inoxidável. A espiral é dividida em quatro partes como mostrado na figura 1C. A primeira parte 28 é um segmento linear de 2 cm de comprimento que faz um ângulo 101 com o plano sagital do segmento vertical 26. A segunda parte 30 é um segmento circular de 4 cm de comprimento  
30 de um círculo de 3 cm de raio. A terceira parte 32 é um segmento circular de

2,5 cm de comprimento de um círculo de 1,6 cm de raio. A quarta parte 34 é a ponta que pode ter três formatos diferentes. O segmento 34a é um segmento cônico de 2 cm formado por três segmentos enrolados permitindo a fixação de um tubo (agulha "de passagem de tubo") (figura 1Ci). O segmento 5 34b é um ilhó de 0,5 a 1,5 mm através do qual um cordão é passado (agulha "de passagem de cordão") (figura 1Cii). No segmento 34c, a extremidade da ponta é plana e é 5 mm mais curta. Esta espiral de 1,5 a 3,5 mm de diâmetro pode receber um tubo oco cuja extremidade distal é apontada de modo afiado e mede 5 mm (agulha "de suporte de tubo") (figura 1Ciii).

#### 10 O Guia

O "introdutor" ou "guia" como mostrado nas figuras 2A, 2B e 2C é um instrumento de 8 a 12 cm de comprimento com um canal oco semicilíndrico de 3 a 5 mm de diâmetro. É feito de aço inoxidável, e tem uma ponta não traumática cega 36. O corpo 38 do introdutor não é direto, mas afrouxa 15 em seu centro criando uma distância de um centímetro entre as extremidades proximal e distal. Este formato particular é pretendido para impedir qualquer compressão importante da uretra bulbar durante o procedimento. Em adição, a extremidade proximal 40 do guia tem asas 42, 44 que servem como o cabo. O guia ou introdutor preciso atua como uma calçadeira para 20 evitar qualquer intrusão na pélvis durante o procedimento.

#### A malha

A malha mostrada na figura 2D é feita de material sintético de preferência polipropileno de baixa densidade. Pode ser tanto cortada ou formatada na sala de operação a partir de uma armação metálica apropriada 25 ou ser incluída em um conjunto pronto para uso. A prótese compreende uma parte central 46 de 5 a 10 cm de comprimento e 2 a 5 cm de largura. Sua extremidade anterior 48 é linear, mas a extremidade posterior 50 é arredondada. A malha é lateralmente prolongada por dois braços laterais 52, 54 de 10 a 15 cm de comprimento. A largura do braço lateral diminui progressivamente em 56 em uma distância de 2 a 4 cm, de 4 cm a 2 cm. Assim o último 30 segmento mede de 8 a 13 cm. Os braços 52, 54 da malha não se originam do meio da prótese mas são mais posteriores.

### O Procedimento Cirúrgico

Materiais adicionais àqueles mencionados acima incluem dois tubos ocos de polietileno. Estes tubos têm de 25 a 40 cm de comprimento com um diâmetro externo de 3,8 a 4,6 mm. O diâmetro interno mede de 2,8 a 3,8 mm. São usados dois fios de guia de náilon de 60 a 100 cm de comprimento, e 0,5 a 1,3 mm em seção.

O procedimento cirúrgico pode ser realizado sob anestesia geral ou raquidiana. A profilaxia de antibióticos é obtida por administração intravenosa pré-operatória de 2 g de uma cefalosporina de terceira geração.

O paciente é instalado em posição ginecológica; as coxas são colocadas em hiperflexão até 110° com uma abdução ligeira adicional como mostrado nas figuras 3 a 14. O envolvimento estéril do campo operatório é obtido depois da limpeza apropriada do períneo até a região hipogástrica com uma solução antisséptica padrão. É tomado cuidado para manter um acesso fácil ao pênis e ao períneo todo o tempo quando a cirurgia prossegue. Um cateter de Foley de 16-French é inserido primeiro. Depois disto o escroto é temporariamente suspenso por pontos em ambas as coxas internas para aperfeiçoar o acesso do períneo. Então uma incisão mediana de 6 cm de comprimento é realizada a partir de trás do escroto quando para 2 cm afastada da margem anal. E a dissecação de tecido adiposo subcutâneo revela a fáscia de Colle (figura 3). A transação da fáscia de Colle revela o músculo esponjoso de bulbo. Depois disto, o músculo esponjoso de bulbo é dissecado para cima para a sínfise púbica e para baixo ao corpo central do períneo. A dissecação é então conduzida lateralmente para os músculos isquiocavernosos. Estes músculos isquiocavernosos e bulbo cavernoso limitam um espaço triangular cuja dissecação dá acesso a aponeurose perineal mediana. Neste estágio, é lembrado que os vasos sanguíneos importantes e nervos passam através do aspecto interno de músculos isquiocavernosos. A hemostasia cautelosa de vasos de pequena perfuração é realizada por electrocauterização.

Os passadores helicoidais especificamente desenhados mostrados nas figuras 1A a 1C são então usados para torcer as ramificações isqui-

opúbicas de dentro para fora. Os passadores permitem a introdução de tubos plásticos ocos de dentro para fora. Finalmente os braços da malha podem atravessar os forames de obturador guiados através dos tubos ocos.

O lado direito é iniciado em primeiro lugar. A uretra bulbar é reclinada no lado esquerdo usando um retrator Faraboeuf; fornecendo assim a visão do plano perineal mediano (figura 4). Então são usadas as tesouras Metzbaum para abrir a aponeurose perineal mediana. Esta incisão vai da parte superior do espaço triangular para a borda lateral do bulbo. As tesouras cortam transversalmente o plano muscular antes de perfurar o aspecto superior da aponeurose perineal mediana (figura 5). Então o guia é inserido através deste plano com um ângulo 45° para entrar em contato com o aspecto superior da ramificação isquiopúbica. A ponta cega do guia é então usada para passar através do músculo obturador interno e a membrana de obturador (figura 6). Depois disto, o passador helicoidal é deslizado dentro do canal do guia para perfurar a membrana de obturador (figuras 7-8). Neste momento, o guia é removido e um movimento de rotação para frente é aplicado ao passador quando sua extremidade distal aparece na junção entre a ramificação isquiopúbica e o osso púbico (figura 8). O tubo de plástico oco de 30 cm de comprimento é então preso na extremidade do passador e o dispositivo é rodado para trás. Neste momento, o tubo transpõe a incisão perineal mediana e o aspecto superior da ramificação isquiopúbica (figura 9). Depois disto o mesmo procedimento é também conduzido no lado oposto.

A extremidade proximal da malha (M) é colocada em contato com o bulbo (figura 10A). Então esta extremidade arredondada da malha é fixada com uma sutura não absorvível 2/0 (Mersuture®) no corpo central do períneo (figura 10B). Os fios de guia de náilon 60 são então fixados no braço da malha e juntos passados por todo o tubo até que atinge a parte mais larga (a parte proximal de 2 a 4 cm de comprimento) (figuras 11A, 11B, 11C). Uma garra Christophe é usada para prender temporariamente o tubo plástico e a malha juntos. O mesmo procedimento é então conduzido no lado oposto (figura 11-12). Depois disto, a parte anterior da malha é fixada com dois pontos de sutura não absorvível 2/0 na aponeurose dos músculos isquiocaver-

nosos (figura 12). Uma ligeira tensão do fio de guia desdobra a malha.

5 Para realizar um estudo urodinâmico de múltiplos canais, a bexiga é enchida com 300 ml de solução salina. O cateter uretral urodinâmico avalia uma pressão de ponto de vazamento abdominal inicial (ALPP) e uma pressão de fechamento máxima (PCM).

10 Puxando ambos os braços 52, 54 da malha, a uretra bulbar é comprimida para cima (figuras 13, 13A, 13B). Os tubos plásticos e os guias de náilon são então removidos e os braços da malha são temporariamente cruzados sob o bulbo (figura 14) até que a pressão de vazamento é elevada para 60 ou 120 cm de água. Finalmente, os braços da malha são definitivamente unidos (figura 14A). O cateter de Foley 16-French é inserido de volta, idealmente sem qualquer resistência. O fechamento dos tecidos é realizado passo a passo.

15 A descrição precedente deve ser considerada como ilustrativa somente dos princípios da invenção. Desde que numerosas modificações e mudanças ocorrerão facilmente àqueles versados na técnica, não é desejado limitar a invenção à construção exata e operação mostrada e descrita e, conseqüentemente, todas as modificações adequadas e equivalentes podem ser escolhidos, se encontrando dentro do escopo da invenção.

## REIVINDICAÇÕES

1. Método cirúrgico para tratar incontinência urinária masculina, o dito método compreendendo as etapas de:

- 5        posicionar um paciente em uma posição de litotomia com as coxas em hiperflexão e ligeira abdução,  
      fazer uma incisão de pele sagital na rafe mediana do períneo,  
      cortar transversalmente a gordura subcutânea para conseguir acesso ao músculo bulboesponjoso,  
      dissecar para expor os músculos isquiocavernosos,  
10        refletir a uretra bulbar em um lado do paciente usando um retrator,  
      abrir uma camada inferior da aponeurose perineal mediana,  
      perfurar uma camada superior da aponeurose perineal mediana,  
      inserir um guia através da dissecação para perfurar o músculo  
15        obturador interno e a membrana de obturador,  
      deslizar uma ponta de um passador ao longo do guia e através da membrana de obturador,  
      remover o guia,  
      rodar o passador de modo que a ponta do passador aparece em  
20        uma borda externa do ramo isquiopúbico,  
      fixar um tubo na ponta do passador, e  
      rodar o passador para trás para retirar o tubo para transpor o períneo com o aspecto externo do forame de obturador para auxiliar em rosqueamento subsequente de uma estrutura de malha no paciente para cobrir  
25        a uretra bulbosa.

2. Método cirúrgico para tratar incontinência urinária masculina, de acordo com a reivindicação 1, em que as etapas realizadas para um lado do paciente são realizadas no outro lado do paciente.

- 30        3. Método cirúrgico para tratar incontinência urinária masculina, de acordo com a reivindicação 2, em que a estrutura de malha é roscada através de ambos os lados do corpo para tensionamento da estrutura de malha na uretra bulbosa.

4. Método cirúrgico para tratar incontinência urinária masculina, de acordo com a reivindicação 1, em que um fio é roscada através do tubo para conduzir um braço da estrutura de malha.

5 5. Método cirúrgico para tratar incontinência urinária masculina, de acordo com a reivindicação 2, em que um fio é roscado através do tubo no lado do corpo, e o tubo no outro lado do corpo e os dois braços da estrutura de malha são puxados por fios respectivos através dos tubos respectivos, os dois braços da estrutura de malha são ligados um no outro.

10 6. Passador cirúrgico para uso no tratamento de incontinência urinária masculina, o passador compreendendo:

um cabo,

um segmento tendo duas extremidades, uma extremidade do segmento se estendendo do dito cabo,

15 uma seção espiral tendo duas extremidades, uma extremidade da seção espiral se estendendo da outra extremidade do dito segmento,

a dita seção espiral se estendendo em um plano perpendicular ao dito segmento,

uma primeira parte da seção espiral se estendendo do dito segmento sendo uma parte linear,

20 uma segunda parte da seção espiral se estendendo da dita primeira parte sendo uma parte circular,

uma terceira parte da dita seção espiral se estendendo da dita segunda parte sendo uma parte circular com um raio menor que um raio da dita segunda parte, e

25 uma quarta parte da dita seção espiral se estendendo da dita terceira parte, a dita quarta parte terminando em uma extremidade livre.

7. Passador cirúrgico para uso no tratamento de incontinência urinária masculina, de acordo com a reivindicação 6, em que pelo menos o dito segmento e a dita seção espiral são de aço inoxidável.

30 8. Passador cirúrgico para uso no tratamento de incontinência urinária masculina, de acordo com a reivindicação 6, em que o dito segmento mede de 6 a 10 cm e tem um diâmetro de 2,5 a 4,5 mm.

9. Passador cirúrgico para uso no tratamento de incontinência urinária masculina, de acordo com a reivindicação 8, em que a dita primeira parte da dita seção espiral tem 2 cm de comprimento e faz um ângulo de 10° com um plano sagital do dito segmento.

5                    10. Passador cirúrgico para uso no tratamento de incontinência urinária masculina, de acordo com a reivindicação 8, em que a dita segunda parte da dita seção espiral tem um raio de 3 cm.

10                   11. Passador cirúrgico para uso no tratamento de incontinência urinária masculina, de acordo com a reivindicação 10, em que a dita terceira parte da dita seção espiral tem um raio de 1,6 cm.

12. Passador cirúrgico para uso no tratamento de incontinência urinária masculina, de acordo com a reivindicação 6, em que a dita extremidade livre tem três segmentos enrolados.

15                   13. Passador cirúrgico para uso no tratamento de incontinência urinária masculina, de acordo com a reivindicação 6, em que a dita extremidade livre inclui um ilhó.

14. Passador cirúrgico para uso no tratamento de incontinência urinária masculina, de acordo com a reivindicação 6, em que o dito cabo é integral com o dito segmento.

20                   15. Guia para introduzir um passador cirúrgico usado no tratamento de incontinência urinária masculina, o dito guia compreendendo:

um corpo alongado incluindo um canal oco semicilíndrico,

uma extremidade proximal e uma extremidade distal se estendendo paralela uma a outra e sendo deslocadas por um centímetro,

25                   duas asas sendo localizadas na dita extremidade distal para servir como um cabo, e uma ponta não traumática cega na dita extremidade proximal.

30                   16. Guia para introduzir um passador cirúrgico usado no tratamento de incontinência urinária masculina, de acordo com a reivindicação 15, em que o dito corpo é feito de aço inoxidável.

17. Guia para introduzir um passador cirúrgico usado no tratamento de incontinência urinária masculina, de acordo com a reivindicação

15, em que um comprimento do corpo é de 8 a 12 cm.

18. Guia para introduzir um passador cirúrgico usado no tratamento de incontinência urinária masculina, de acordo com a reivindicação 15, em que um diâmetro do dito corpo é de 3 a 5 mm.

5 19. Estrutura de suporte usada no tratamento de incontinência urinária masculina, a dita estrutura de suporte compreendendo:

um corpo de malha incluindo uma parte central tendo uma extremidade anterior e uma extremidade posterior arredondada, e

10 dois braços laterais se estendendo a partir do corpo de malha, uma largura dos dois braços laterais inicialmente diminuindo quando uma distância aumenta da parte central até se estender a uma largura constante quando a distância aumenta a partir da parte central,

15 os dois braços laterais sendo localizados mais perto da dita extremidade posterior da dita parte central, que a dita extremidade anterior da dita parte central.

20. Estrutura de suporte usada no tratamento de incontinência urinária masculina, de acordo com a reivindicação 19, em que o dito corpo de malha é um material sintético.

20 21. Estrutura de suporte usada no tratamento de incontinência urinária masculina, de acordo com a reivindicação 20, em que o dito material sintético é polipropileno de baixa densidade.

22. Estrutura de suporte usada no tratamento de incontinência urinária masculina, de acordo com a reivindicação 19, em que a dita parte central tem de 5 a 10 cm de comprimento e de 2 a 5 cm de largura.

25 23. Estrutura de suporte usada no tratamento de incontinência urinária masculina, de acordo com a reivindicação 19, em que cada um dos ditos dois braços laterais se estende de 10 a 15 cm de comprimento.

30 24. Estrutura de suporte usada no tratamento de incontinência urinária masculina, de acordo com a reivindicação 23, em que cada um dos ditos dois braços laterais diminui inicialmente em largura de 4 cm para 2 cm.

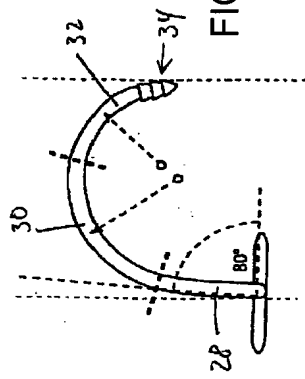


FIG. 1c

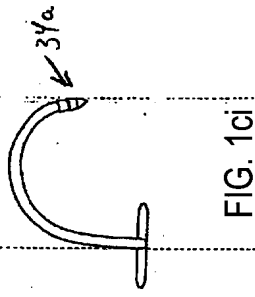


FIG. 1ci

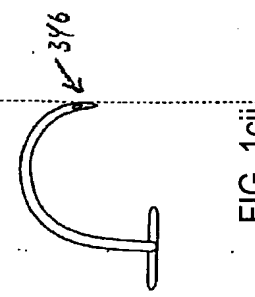


FIG. 1cii

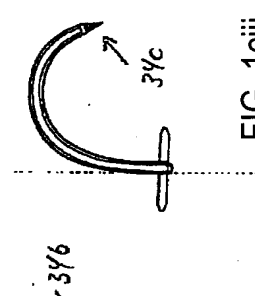


FIG. 1ciii

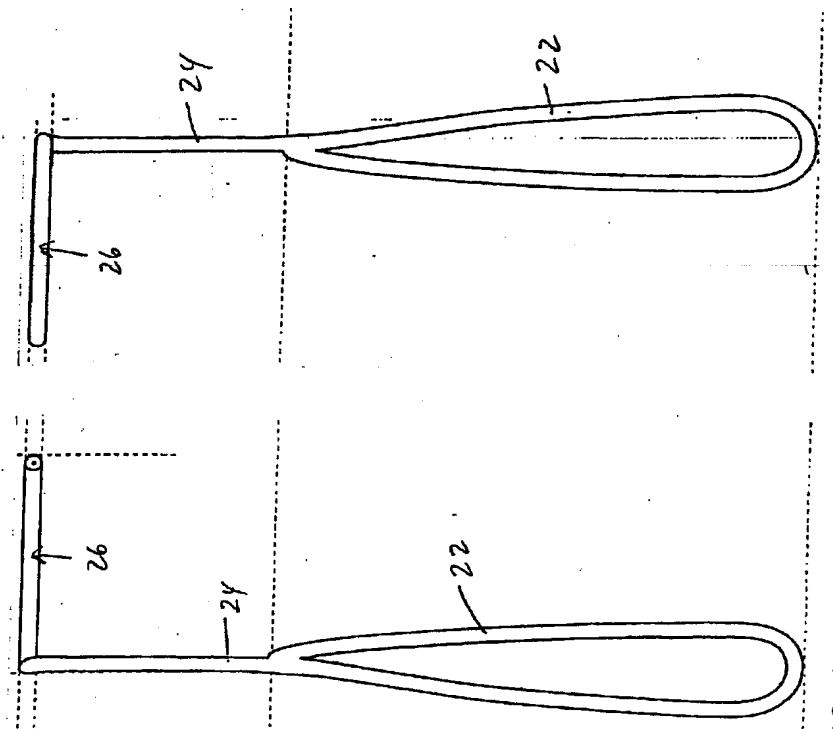


FIG. 1a

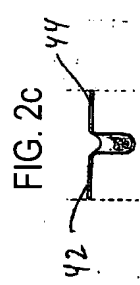


FIG. 2c

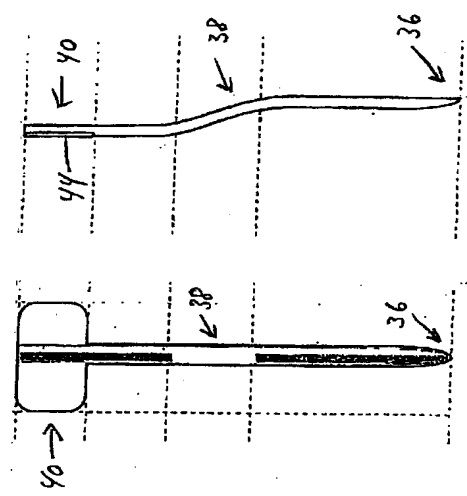


FIG. 2a

FIG. 2b



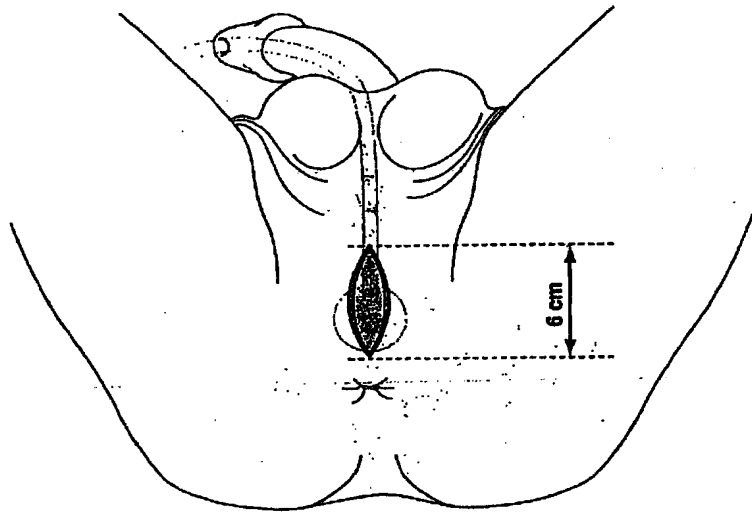


FIG. 3

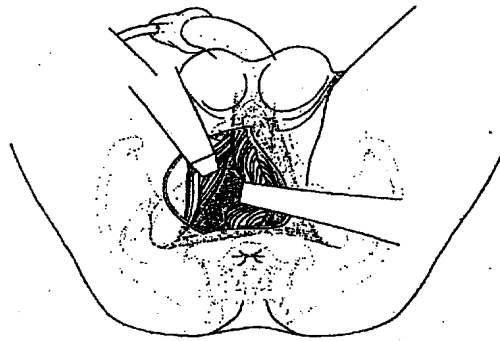


FIG. 4

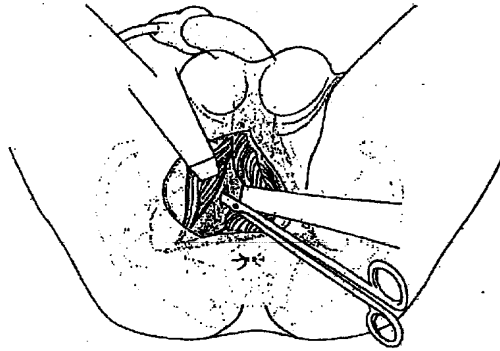


FIG. 5

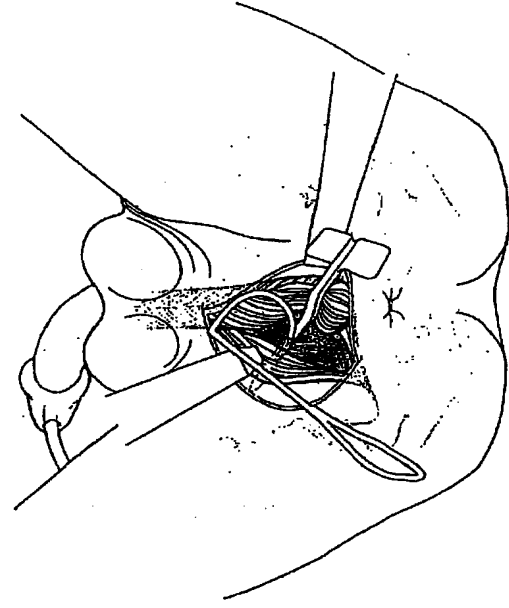


FIG. 6

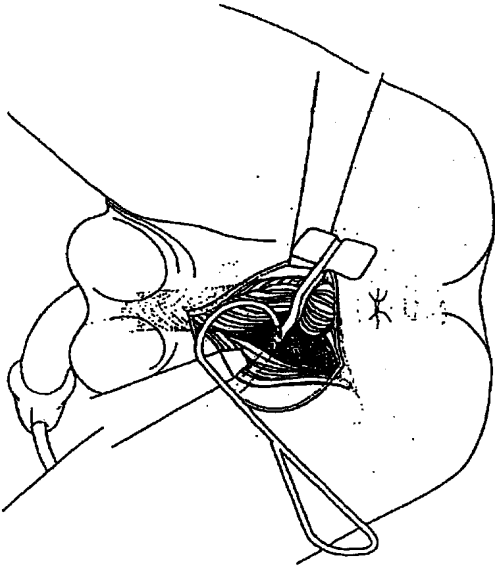


FIG. 7

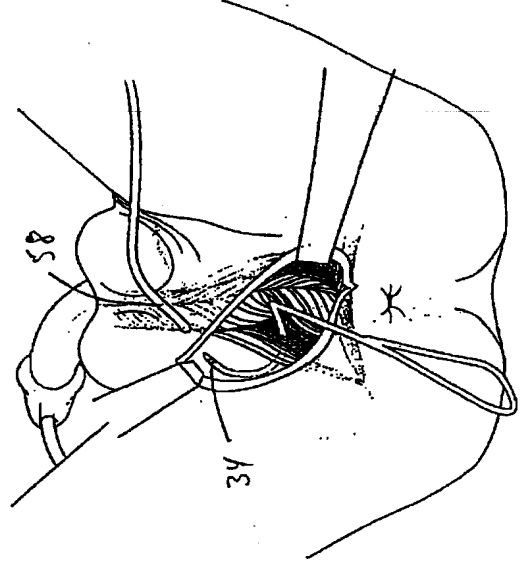


FIG. 8

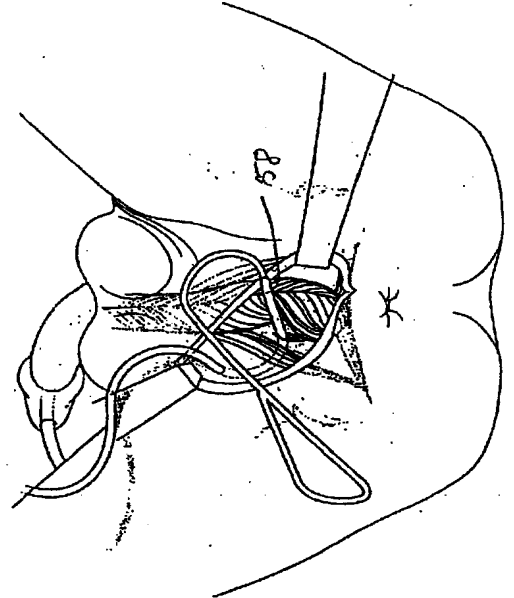


FIG. 9

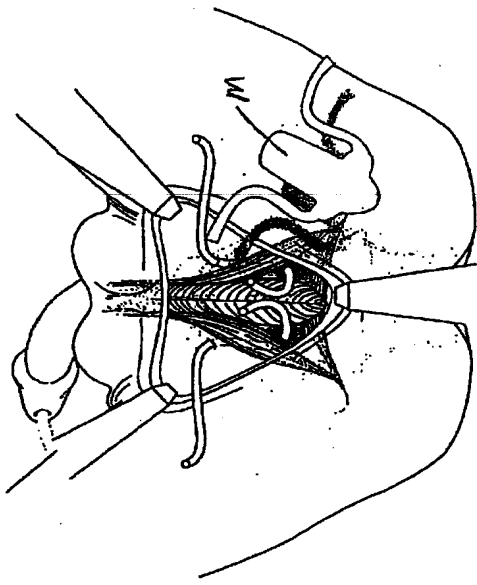


FIG. 10a

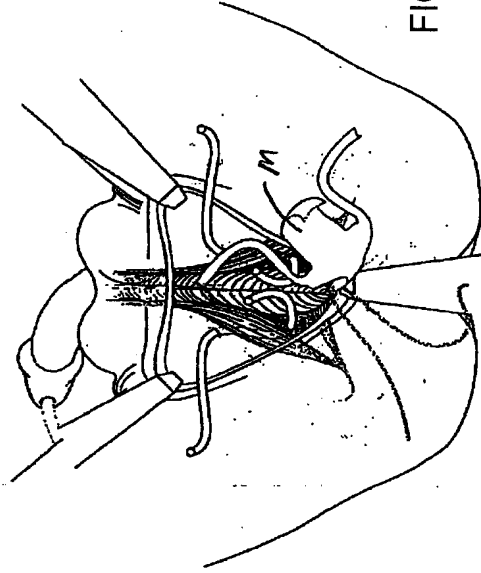


FIG. 10b

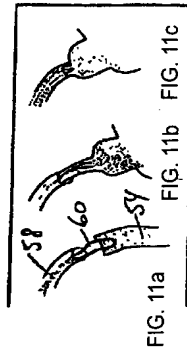


FIG. 11a

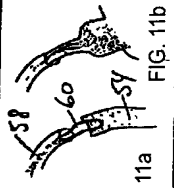


FIG. 11b

FIG. 11c

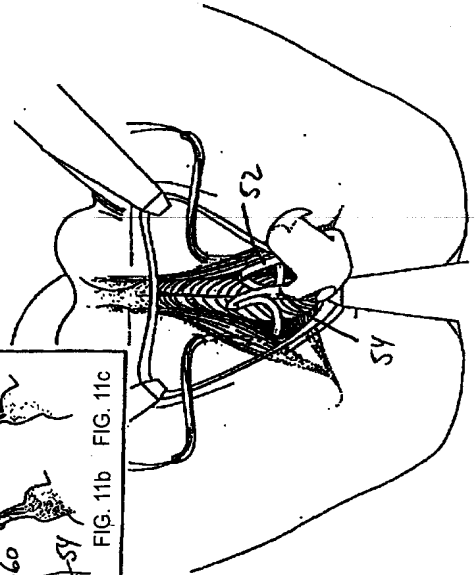


FIG. 11

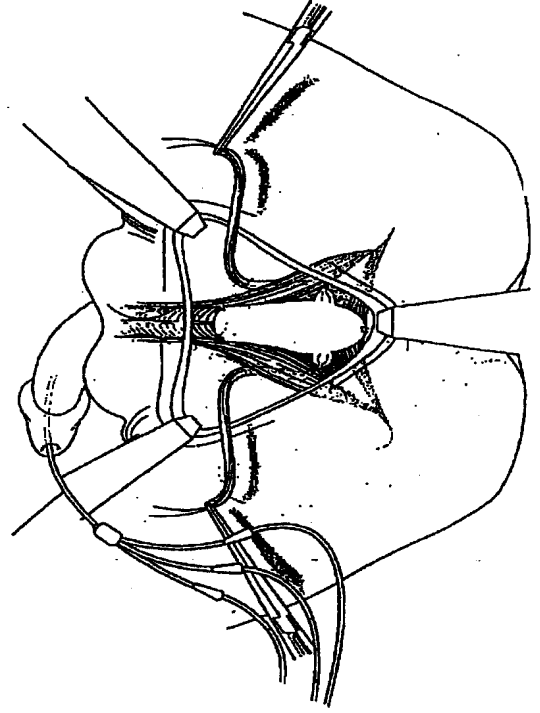


FIG. 12

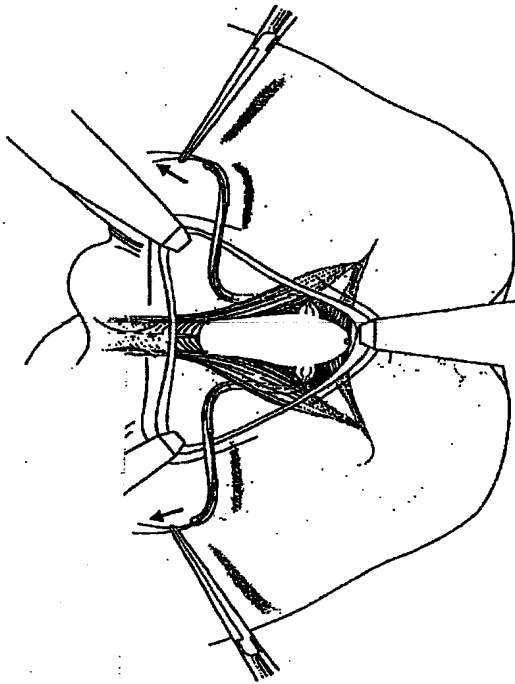


FIG. 13

FIG. 14a

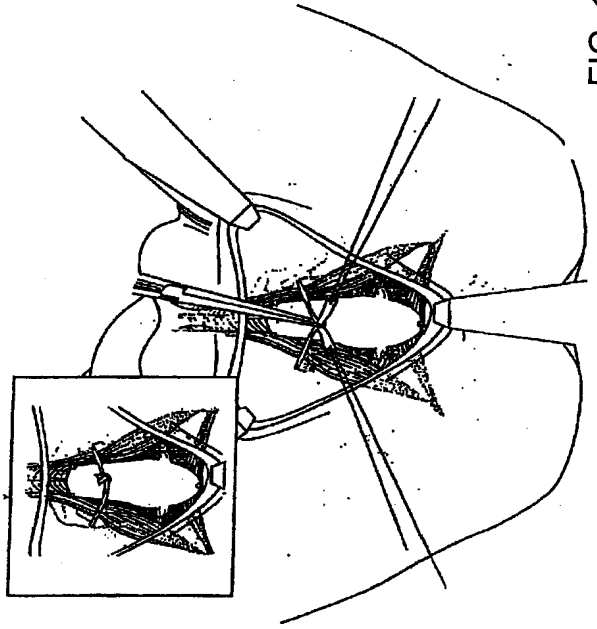


FIG. 14

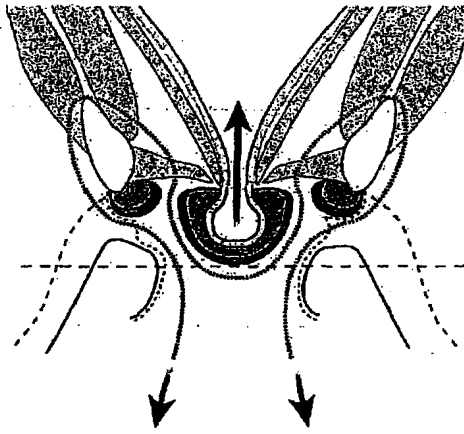


FIG. 13a

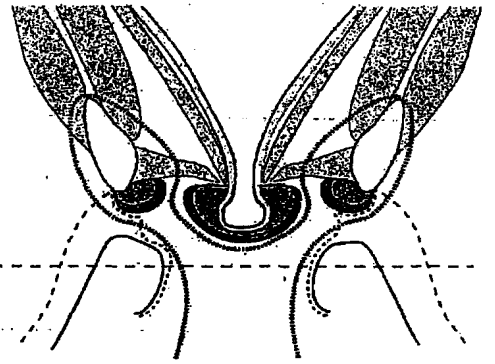


FIG. 13b

## RESUMO

Patente de Invenção: **"TÉCNICA CIRÚRGICA E FERRAMENTAS PARA USO EM TRATAMENTO DE INCONTINÊNCIA URINÁRIA"**.

5 A presente invenção refere-se a uma técnica de trans-obturador que foi desenvolvida para tratar incontinência urinária masculina. Esta abordagem ajudou a desenhar instrumentos específicos para passar em torno das ramificações isquiopúbicas da pélvis masculina de dentro para fora (isto é, do espaço suburetral para a dobra da coxa). A técnica de "sling" de trans-obturador de dentro para fora usa instrumentos específicos e uma malha de  
10 polipropileno com dois braços que são passados de dentro para fora através dos forames de obturador, puxadas para comprimir a uretra bulbar para cima, e atados um no outro através da linha média. A malha passa em torno da ramificação isquiopúbica antes de ser atada sob a uretra bulbar onde causa tensão e suporte.