РОССИЙСКАЯ ФЕДЕРАЦИЯ

(19) RU (11) 2 698 436 (13) C1

(51) МПК
A61C 7/00 (2006.01)

ФЕДЕРАЛЬНАЯ СЛУЖБА
ПО ИНТЕЛЛЕКТУАЛЬНОЙ СОБСТВЕННОСТИ

(12) ОПИСАНИЕ ИЗОБРЕТЕНИЯ К ПАТЕНТУ

(52) СПК
A61C 7/006 (2019.05)

(21)(22) Заявка: **2018144106, 13.12.2018**

(24) Дата начала отсчета срока действия патента:
13.12.2018

Дата регистрации:
26.08.2019

Приоритет(ы):
(22) Дата подачи заявки: **13.12.2018**

(45) Опубликовано: **26.08.2019** Бюл. № **24**

Адрес для переписки:
107553, Москва, Б. Черкизовская, 20, корп. 2, кв. 419, Брайловской Т.В.

(72) Автор(ы):
Брайловская Татьяна Владиславовна (RU),
Ведяева Анна Петровна (RU),
Мамедов Халил Илгам оглы (RU)

(73) Патентообладатель(и):
Федеральное государственное бюджетное учреждение "Центральный научно-исследовательский институт стоматологии и челюстно-лицевой хирургии" Министерства здравоохранения Российской Федерации (RU)

(56) Список документов, цитированных в отчете о поиске: **RU 2402289 C1, 27.10.2010. RU 2592375 C1, 20.07.2016. RU 2616337 C1, 14.04.2017. RU 93267 U1, 27.04.2010. US 5397235 A, 14.03.1995.**

(54) Способ костной пластики

(57) Реферат:

Изобретение относится к медицине, а именно к челюстно-лицевой хирургии, и предназначено для использования при реконструкции атрофированной альвеолярной части нижней челюсти или альвеолярного отростка верхней челюсти с последующей дентальной имплантацией. Под местной инфильтрационной анестезией проводят разрез по вершине альвеолярного гребня. Отслаивают слизисто-надкостничный лоскут. Определяют площадь реципиентного ложа атрофированной альвеолярной костной ткани. Выполняют забор по меньшей мере одного костного блока в области наружной косой линии нижней челюсти с помощью пьезоскальпеля «Piezosurgery» в режиме «bone special» и костного долота, на по меньшей мере одном костном блоке формируют зигзагообразные насечки на поверхности, которая будет внешней после его установки в рану, также на по меньшей мере одном костном блоке формируют канавку по его периметру, на протяжении всей его боковой поверхности. Далее производят декортикацию вестибулярной поверхности челюсти с помощью фрезы и выполняют остеоперфорации в области фиксации костного блока. На воспринимающий участок укладывают костнопластический материал, сверху устанавливают по меньшей мере один костный блок и жестко его фиксируют с помощью по меньшей мере 2 микровинтов диаметром не менее 1,2 мм, зону реконструкции закрывают коллагеновой мембраной. Затем дополнительно мобилизуют слизисто-надкостничный лоскут рассечениями надкостницы в области наибольшей толщины лоскута, далее закрывают послеоперационную рану, сопоставив ее края с выворотом комбинацией узловых и матрасных швов. Способ позволяет обеспечить надежную фиксацию костного блока, создать максимальную площадь соприкосновения костного блока с площадью реципиентного ложа и создать благоприятные условия для миграции

RU 2698436 C1

остеогенных клеток. 5 ил., 3 пр.

RU 2698436 C1

RU 2698436 C1

RUSSIAN FEDERATION

FEDERAL SERVICE
FOR INTELLECTUAL PROPERTY

(19) **RU** (11) **2 698 436**(13) **C1**

(51) Int. Cl.
A61C 7/00 (2006.01)

(12) ABSTRACT OF INVENTION

(52) CPC
A61C 7/006 (2019.05)

(21)(22) Application: **2018144106, 13.12.2018**

(24) Effective date for property rights:
13.12.2018

Registration date:
26.08.2019

Priority:
(22) Date of filing: **13.12.2018**

(45) Date of publication: **26.08.2019** Bull. № **24**

Mail address:
107553, Moskva, B. Cherkizovskaya, 20, korp. 2, kv. 419, Brajlovskoj T.V.

(72) Inventor(s):
Brajlovskaya Tatyana Vladislavovna (RU),
Vedyaeva Anna Petrovna (RU),
Mamedov Khalil Ilgam ogly (RU)

(73) Proprietor(s):
Federalnoe gosudarstvennoe byudzhetnoe uchrezhdenie "Tsentralnyj nauchno-issledovatelskij institut stomatologii i chelyustno-litsevoj khirurgii" Ministerstva zdravookhraneniya Rossijskoj Federatsii (RU)

(54) METHOD OF BONE PLASTY

(57) Abstract:

FIELD: medicine.

SUBSTANCE: invention refers to medicine, namely to maxillofacial surgery, and is intended for use in reconstruction of atrophied mandibular alveolar portion or maxillary alveolar process with subsequent dental implantation. Local infiltration anesthesia is followed by incision along an apex of an alveolar ridge. Mucoperiosteal graft is separated. Recipient bed area of atrophied alveolar bone tissue is determined. At least one bone block is sampled in the area of the external oblique line of the lower jaw using a piezoscalpel "Piezosurgery" in the "bone special" mode and a bone bit, zigzag-shaped notches are formed on at least one bone block on the surface to be external after it is inserted into the wound, as well as at least one bone block the groove is formed along its perimeter, throughout its entire lateral surface. Further, vestibular jaw surface decortication is performed by means of cutter and osteoperforation is performed in area of bone block fixation. Osteoplastic material is laid on the receiving area; at least one bone block is placed from above and rigidly fixed by at least 2 microscrews with diameter of at least 1.2 mm; the reconstruction area is closed with a collagen membrane. Mucous-periosteal graft is additionally mobilized by incising periosteum in the region of maximum thickness of the flap, then the postoperative wound is closed by matching its edges with a reversal by a combination of nodal and mattress sutures.

EFFECT: method enables providing reliable fixation of the bone block, creating a maximum area of contact of the bone block with the recipient's area and creating favorable conditions for osteogenic cell migration.

1 cl, 5 dwg, 3 ex

RU 2698436 C1

RU 2698436 C1

Изобретение относится к медицине, а именно к челюстно-лицевой хирургии, и может быть использовано для реконструкции атрофированной альвеолярной части нижней челюсти или альвеолярного отростка верхней челюсти с последующей дентальной имплантацией.

Концепция остеоинтеграции и ее клиническое применение в стоматологии кардинально изменили взгляд на решение проблемы восстановления зубного ряда и привели к созданию наиболее прогрессивной системы протезирования. В настоящее время синонимом остеоинтеграции стали дентальные имплантаты, которые широко используются в качестве опор для ортопедических конструкций при проведении лечения как в рутинных, так и в сложных клинических ситуациях частичной и полной адентии. Современные технологии имплантации обеспечивают эффективность применения данного метода на 95% и выше, открывая новые возможности в совершенствовании лечебных мероприятий, направленных на реабилитацию стоматологических больных (Жусев А.И., 2004; Иванов С.Ю. с соавт., 2004; Кулаков А.А., Лосев Ф.Ф., Гветадзе Р.Ш., 2006; Олесова В.Н. с соавт., 2008; Параскевич В.Л., 2009).

Однако, по данным научной литературы, более чем в 30% случаев стандартные методики имплантации не могут применяться из-за атрофии костной ткани альвеолярных отростков по высоте и (или) толщине, низкого расположения дна верхнечелюстных пазух и грушевидного отверстия, неудовлетворительного качества кости и мягких тканей в области предполагаемой имплантации (Дробышев А.Ю., 2006, Иванов С.Ю., 2008, Кулаков А.А. 2011,).

В то же время ведется активный научный поиск и в направлении расширения показаний к проведению операции дентальной имплантации. Разрабатываются различные методики коррекции выраженной атрофии альвеолярной кости, которая резко ограничивает возможность дентальной имплантации (А.М. Панин 2003, Иванов С.Ю. 2010, Жусев А.И., 2012).

Известен способ реконструкции атрофированной альвеолярной части нижней челюсти и альвеолярного отростка верхней челюсти (Khoury F. Happe A. Zur Diagnostik und Methodik von intra-oralen Knochenentnahmen. Zzahnarztl Implantol 1999:15(3):167-176), заключающийся в использовании костного блока - монокортикального аутотрансплантата. Способ предусматривает фиксацию костного блока с помощью внутрикостных шурупов к краю кости атрофированной альвеолярной части челюстей. Данный способ принят авторами за прототип.

Прототип имеет следующие недостатки:

1. Конструкция прототипа не способна обеспечить стабильность объема костного блока на время формирования регенерата.

2. Не обеспечиваются условия для создания максимальной площади соприкосновения костного блока с костью реципиентного ложа края атрофированной кости.

3. Выполнение костной пластики проводится только с использованием костного блока, что ограничивает объем восстановления костной ткани анатомическими зонами заборами забора костного трансплантата.

Технический результат, на достижение которого направлено создание данного изобретения, заключается в создании идеального прилегания костного блока к реципиентной области, обеспечении надежной фиксации костного блока и стабильности объема костного блока на время формирования регенерата, создании максимальной площади соприкосновения костного блока с площадью реципиентного ложа и создания благоприятных условий для миграции остеогенных клеток.

Указанный технический результат достигается тем, что костный блок укладывается

на костнопластический материал, что создает конгруэнтную поверхность реципиентной зоны исключая зоны поднутрения, фиксируют костный блок мини-винтами.

По окончании операции укладывают слизисто-надкостничный лоскут, который фиксируют узловыми швами.

Заполнение пространства между костным блоком и реципиентной зоной костнопластическим материалом создает благоприятные условия адаптации костного блока и способствует остеорегенерации.

Способ осуществляют следующим образом.

Проводится проводниковая и инфильтрационная анестезия на оперируемой стороне, внутримышечная или внутривенная седация. Проводится линейный разрез по вершине альвеолярного гребня. В случае наличия включенного дефекта зубного ряда с апроксимальных сторон в области соседних зубов проводятся два угловых разреза, тем самым формируется трапециевидный лоскут. В случае наличия концевого дефекта нижней челюсти у медиального края проводится угловой разрез, а у дистального - разрез, направленный латерально и кверху, в сторону венечного гребня. Таким образом, в случае наличия концевого дефекта также формируется трапециевидный лоскут, но со значительно большим основанием по сравнению с вершиной. При наличии концевого дефекта на нижней челюсти, как правило, формируется один доступ как для забора трансплантата из области наружной косой линии нижней челюсти, так и к зоне основного хирургического вмешательства. При проведении операции в дистальном отделе верхней челюсти оптимально создание Г-образного лоскута путем проведения линейного разреза по центру гребня с затрагиванием слизистой в области бугра верхней челюсти и добавлением вертикального разреза по медиальному краю зоны вмешательства. Откидывается слизисто-надкостничный лоскут. Скелетирование поверхности костной ткани путем отслаивания слизисто-надкостничного лоскута проводиться с особой осторожностью и тщательностью, так как даже минимальные разрывы слизистой оболочки в области разреза над зоной непосредственной аугментации могут привести к более тяжелому периоду послеоперационной реабилитации или к экспозиции зоны аугментации, что значительно снизит эффективность проведенного вмешательства. Определяют площадь реципиентного ложа края кости атрофированной альвеолярной части нижней челюсти или альвеолярного отростка верхней челюсти. Выполняют забор по меньшей мере одного костного блока в области наружной косой линии нижней челюсти с помощью пьезоскальпеля «Piezosurgery» в режиме «bone special» и костного долота. На по меньшей мере одном костном блоке формируют зигзагообразные насечки на поверхности, которая будет внешней после его установки в рану, также на по меньшей мере одном костном блоке формируют канавку по его периметру, на протяжении всей его боковой поверхности, Для активации реципиентного ложа проводят декортикацию вестибулярной поверхности челюсти с помощью фрезы и выполняют остеоперфорации в области фиксации костного блока. Для плотной адаптация костного блока к подготовленному реципиентному ложу пространство между костным блоком и воспринимающим участком заполняют костнопластическим материлом и сверху укладывают костный блок, достигают жесткой фиксации с помощью по меньшей мере 2-х микровинтов диаметром не менее 1,2 мм. Зона реконструкции закрывается коллагеновой мембраной. Мобилизация слизисто-надкостничного лоскута. Для этого выполняют аккуратные рассечения надкостницы в области наибольшей толщины лоскута и закрытие послеоперационной раны, тщательно сопоставив края раны, с небольшим выворотом комбинацией узловых и матрасных швов.

Способ иллюстрируется клиническими примерами.

Пример 1. Пациент Л. 38 лет, обратился с жалобами по поводу эстетического дефекта при отсутствии зубов 2.1, 2.2, 2.3.

При осмотре полости рта выявлено: дефект зубного ряда обусловлен отсутствием 2.1, 2.2, 2.2 зубов.

По словам пациента, утрата зубов произошла 3 года назад в результате хронического периодонтита. В области отсутствующего 2.1, 2.2, 2.3, определяется дефект костной ткани с вестибулярной поверхности. Слизистая оболочка бледно-розового цвета, умеренно увлажнена. В области отсутствующих 2.1, 2.2, 2.3 зубов наблюдаются рубцовые изменения слизистой.

Диагноз - Частичная вторичная адентия верхней челюсти - атрофия костной ткани в области отсутствующих 2.1, 2.2, 2.3

До момента обращения в клинику пациент пользовался съемным протезом. Проведено диагностическое рентгенологическое обследование. По данным КЛКТ исходная ширина альвеолярной части верхней челюсти составила 3,3 мм, высота - 12 мм.

Пациенту предложено восстановление зубного ряда на верхней челюсти с помощью дентальных имплантатов после предварительной реконструкции по увеличению объема альвеолярной костной ткани в области отсутствующих зубов 2.1, 2.2 2.3 с использованием аутокостного костного блока и костнопластического материала. После клинико-лабораторного обследования, согласования плана лечения и санации полости рта проведено хирургическое лечение - операция аутокостной трансплантации костного блока, включающая следующие этапы:

Под инфильтрационной анестезией проведен трапециевидный разрез слизистой в области зубов 2.1, 2.2, 2.3, Отслоен слизисто-надкостничный лоскут.

Под инфильтрационной и проводниковой анестезией проведен разрез слизистой в области наружной косой линии нижней челюсти, отслоен слизисто-надкостничный лоскут. Выполнена оценка зоны реконструкции. Произведен забор костного блока в области наружной косой линии нижней челюсти с помощью пьезоскальпеля «Piezosurgery» в режиме «bone special» и костного долота. Для активации реципиентного ложа выполнена декортикацию вестибулярной поверхности челюсти с помощью фрезы и выполняют остеоперфорации в области фиксации костного блока. Для плотной адаптация костного блока к подготовленному реципиентному ложу пространство между костным блоком и реципиентным участком заполнено костной стружкой и сверху зоны реконструкции установлен костный блок, который жестко фиксирован минимально 3-мя микровинтами диаметром 1,2 мм. Зона реконструкции закрывается коллагеновой мембраной. Выполнена мобилизация слизисто-надкостничного лоскута с помощью аккуратного рассечения надкостницы в области наибольшей толщины лоскута и ушивание послеоперационной раны, тщательно сопоставив края раны, с небольшим выворотом комбинацией узловых и матрасных швов.

Пример 2. Пациентка Т. 48 лет, обратилась с жалобами по поводу эстетического дефекта при отсутствии зубов 1.1, 1.2, 1.3, 2.1, 2.2, 2.3.

При осмотре полости рта выявлено: дефект зубного ряда обусловлен отсутствием 1.1, 1.2, 1.3, 2.1, 2.2, 2.3 зубов.

По словам пациентки утрата зубов произошла более 2-х лет назад в результате хронического периодонтита. В области отсутствующих 1.1, 1.2, 1.3, 2.1, 2.2, 2.3 определяется дефект костной ткани с вестибулярной поверхности. Слизистая оболочка бледно-розового цвета, умеренно увлажнена. В области отсутствующих 1.1, 1.2, 1.3, 2.1, 2.2, 2.3 зубов наблюдаются рубцовые изменения слизистой.

Диагноз - Частичная вторичная адентия верхней челюсти - атрофия костной ткани

в области отсутствующих 1.1, 1.2, 1.3, 2.1, 2.2, 2.3

До момента обращения в клинику пациентка пользовалась съемным протезом. Проведено диагностическое рентгенологическое обследование. По данным КЛКТ исходная ширина альвеолярной части верхней челюсти составила 3,5 мм, высота - 13 мм.

Пациентке предложено восстановление зубного ряда на верхней челюсти с помощью дентальных имплантатов после предварительной реконструкции по увеличению объема альвеолярной костной ткани в области отсутствующих зубов 1.1, 1.2 1.3, 2.1, 2.2, 2.3 с использованием аутокостных костных блоков и костнопластического материала. После клинико-лабораторного обследования, согласования плана лечения и санации полости рта проведено хирургическое лечение - операция аутокостной трансплантации костного блока, включающая следующие этапы:

Под инфильтрационной анестезией проведен трапециевидный разрез слизистой в области зубов 1.1, 1.2, 1.3, 2.1, 2.2, 2.3 Отслоен слизисто-надкостничный лоскут.

Под инфильтрационной и проводниковой анестезией проведен разрез слизистой в области наружной косой линии нижней челюсти, отслоен слизисто-надкостничный лоскут. Выполнена оценка зоны реконструкции. Произведен забор 2-х костных блоков в области наружной косой линии нижней челюсти слева и справа с помощью пьезоскальпеля «Piezosurgery» в режиме «bone special» и костного долота. Для активации реципиентного ложа выполнена декортикация вестибулярной поверхности челюсти с помощью фрезы и выполннены остеоперфорации в области фиксации костных блоков. Для плотной адаптация костных блоков к подготовленному реципиентному ложу пространство между костных блоков и реципиентным участком заполнено костной крошкой смешанной с плазмой крови, которую получают в медицинской центрифуге. Сверху зоны реконструкции установлены костные блоки, которые жестко фиксирован минимально 4-мя микровинтами диаметром 1,3 мм. Зона реконструкции закрыта коллагеновой мембраной. Выполнена мобилизация слизисто-надкостничного лоскута с помощью аккуратного рассечения надкостницы в области наибольшей толщины лоскута и ушивание послеоперационной раны, тщательно сопоставив края раны, с небольшим выворотом комбинацией узловых и матрасных швов.

Пример 3. Пациентка К. 48 лет, обратилась с жалобами по поводу эстетического дефекта при отсутствии зубов 1.1, 1.2, 1.3, 2.1, 2.2, 2.3, 2.4, 2.5, 2.6.

При осмотре полости рта выявлено: дефект зубного ряда обусловлен отсутствием 1.1, 1.2, 1.3, 2.1, 2.2, 2.3, 2.4, 2.5, 2.6 зубов.

По словам пациентки, утрата зубов произошла 3 года назад в результате хронического периодонтита. В области отсутствующего 1.1, 1.2, 1.3, 2.1, 2.2, 2.3, 2.4, 2.5, 2.6. определяется дефект костной ткани с вестибулярной поверхности. Слизистая оболочка бледно-розового цвета, умеренно увлажнена. В области отсутствующих 1.1, 1.2, 1.3, 2.1, 2.2, 2.3, 2.4, 2.5, 2.6 зубов наблюдаются рубцовые изменения слизистой.

Диагноз - Частичная вторичная адентия верхней челюсти - атрофия костной ткани в области отсутствующих 1.1, 1.2, 1.3, 2.1, 2.2, 2.3, 2.4, 2.5, 2.6.

До момента обращения в клинику пациентка пользовалась съемным протезом. Проведено диагностическое рентгенологическое обследование. По данным КЛКТ исходная ширина альвеолярной части верхней челюсти составила 3,2 мм, высота - 12 мм.

Пациентке предложено восстановление зубного ряда на верхней челюсти с помощью дентальных имплантатов после предварительной реконструкции по увеличению объема альвеолярной костной ткани в области отсутствующих зубов 1.1, 1.2 1.3, 2.1, 2.2, 2.3,

2.4, 2.5, 2.6 с использованием аутокостного костного блока и костнопластического материала. После клинико-лабораторного обследования, согласования плана лечения и санации полости рта проведено хирургическое лечение - операция аутокостной трансплантации костного блока, включающая следующие этапы:

Под инфильтрационной анестезией проведен трапециевидный разрез слизистой в области зубов 1.1, 1.2, 1.3, 2.1, 2.2, 2.3, 2.4, 2.5, 2.6. Отслоен слизисто-надкостничный лоскут.

Под инфильтрационной и проводниковой анестезией проведен разрез слизистой в области наружной косой линии нижней челюсти, отслоен слизисто-надкостничный лоскут. Выполнена оценка зоны реконструкции. Произведен забор 3-х костных блоков в области наружной косой линии нижней челюсти слева и справа с помощью пьезоскальпеля «Piezosurgery» в режиме «bone special» и костного долота. Для активации реципиентного ложа выполнена декортикацию вестибулярной поверхности челюсти с помощью фрезы и выполннены остеоперфорации в области фиксации костных блоков. Для плотной адаптация костных блоков к подготовленному реципиентному ложу пространство между костных блоков и реципиентным участком заполнено костнопластическим материалом - Коллапаном. Сверху зоны реконструкции установлены 3 костных блока, которые жестко фиксированы 6-ть микровинтами диаметром 1,5 мм. Зона реконструкции закрыта коллагеновой мембраной. Выполнена мобилизация слизисто-надкостничного лоскута с помощью аккуратного рассечения надкостницы в области наибольшей толщины лоскута и ушивание послеоперационной раны, тщательно сопоставив края раны, с небольшим выворотом комбинацией узловых и матрасных швов.

Реконструкция атрофированной альвеолярной части нижней челюсти и альвеолярного отростка верхней челюсти предлагаемым способом была произведена у 30 пациентов. Образование регенерата для установки дентальных имплантатов наступало через 4-6 месяцев после реконструкции.

На Фиг. 1-5 представлены этапы выполнения операции.

(57) Формула изобретения

Способ костной аутопластики при атрофии альвеолярного отростка верхней челюсти и альвеолярной части нижней челюсти, характеризующийся тем, что под местной инфильтрационной анестезией проводят разрез по вершине альвеолярного гребня, отслаивают слизисто-надкостничный лоскут, определяют площадь реципиентного ложа атрофированной альвеолярной костной ткани, выполняют забор по меньшей мере одного костного блока в области наружной косой линии нижней челюсти с помощью пьезоскальпеля «Piezosurgery» в режиме «bone special» и костного долота, на по меньшей мере одном костном блоке формируют зигзагообразные насечки на поверхности, которая будет внешней после его установки в рану, также на по меньшей мере одном костном блоке формируют канавку по его периметру, на протяжении всей его боковой поверхности, далее производят декортикацию вестибулярной поверхности челюсти с помощью фрезы и выполняют остеоперфорации в области фиксации костного блока, на воспринимающий участок укладывают костнопластический материал, сверху устанавливают по меньшей мере один костный блок и жестко его фиксируют с помощью по меньшей мере 2 микровинтов диаметром не менее 1,2 мм, зону реконструкции закрывают коллагеновой мембраной, затем дополнительно мобилизуют слизисто-надкостничный лоскут рассечениями надкостницы в области наибольшей толщины лоскута, далее закрывают послеоперационную рану, сопоставив ее края с выворотом

комбинацией узловых и матрасных швов.

1

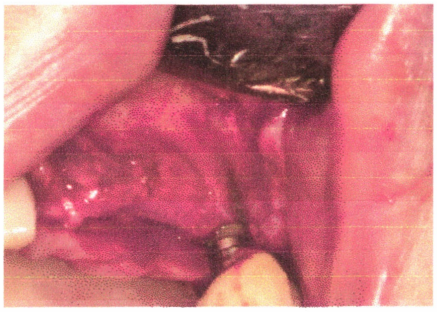

Фиг.1

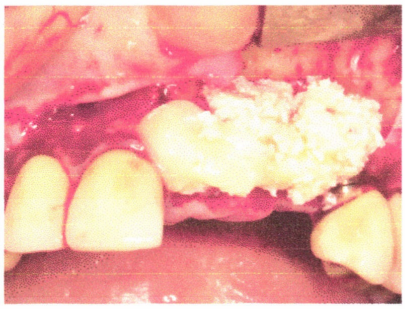

Фиг.2

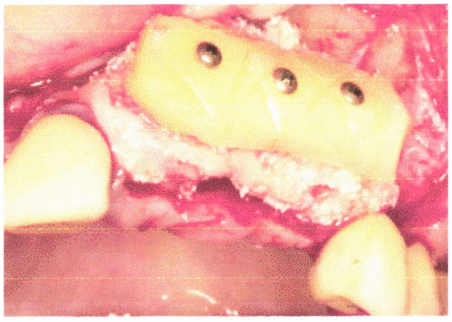

Фиг.3

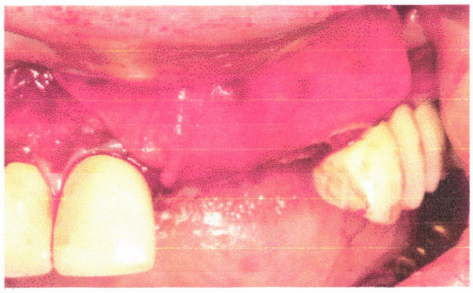

Фиг.4

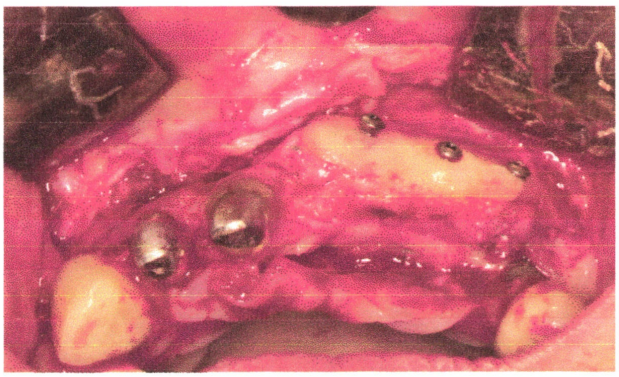

Фиг.5