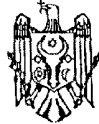



MD 3142 F1 2006.09.30

REPUBLICA MOLDOVA



(19) Agenția de Stat
pentru Proprietatea Intelectuală

(11) **3142** (13) **F1**
(51) Int. Cl.: *A61B 17/56* (2006.01)

(12) **BREVET DE INVENȚIE**

Hotărârea de acordare a brevetului de invenție poate fi revocată în termen de 6 luni de la data publicării	
(21) Nr. depozit: a 2005 0369 (22) Data depozit: 2005.12.09	(45) Data publicării hotărârii de acordare a brevetului: 2006.09.30, BOPI nr. 9/2006
(71) Solicitant: UNIVERSITATEA DE STAT DE MEDICINĂ ȘI FARMACIE "NICOLAE TESTEMIȚANU" DIN REPUBLICA MOLDOVA, MD	
(72) Inventator: CROITOR Gheorghe, MD	
(73) Titular: UNIVERSITATEA DE STAT DE MEDICINĂ ȘI FARMACIE "NICOLAE TESTEMIȚANU" DIN REPUBLICA MOLDOVA, MD	
(74) Reprezentant: VOZIANU Maria, MD	

(54) **Metodă de reconstrucție a cotilului în reendoprotezarea șoldului**

(57) **Rezumat:**

1
Invenția se referă la medicină, și anume la traumatologie și ortopedie.

Metoda solicitată constă în aceea că se înlătură țesuturile devitalizate din regiunea cotilului, se modelează fețele laterală, superioară și medială ale marginii cotilului, se restabilesc pereții ei laterali cu alogrefe osoase corticale, acestea se modelează

2
după componentul acetabular al endoprotezei articulației șoldului. Pe loja formată și pereții cotilului se aplică un remediu osteoregenerativ, constituit din autogrefă osoasă fărâmițată și plasmă bogată în trombocite, care apoi se tasează.

Revendicări: 1
Figuri: 1

10

MD 3142 F1 2006.09.30

MD 3142 F1 2006.09.30

3

Descriere:

Invenția se referă la medicină, și anume la traumatologie și ortopedie.

5 Este cunoscută o metodă de reconstrucție a cotilului în reendoprotezarea șoldului care constă în aceea că după înlăturarea țesuturilor devitalizate din regiunea cotiloidiană se aplică pastă osteomatrix forte în regiunea defectelor osoase și în cotil se amplasează transplantul din osteomatrix forte în formă de emisferă perforată cu marginea secționată segmentar. După aceasta, în el se fixează componentul acetabular al endoprotezei necimentate de șold, iar componentul femural se implantează în femur [1].

10 Cu toate acestea, utilizarea metodei date poate conduce la instabilitatea endoprotezei totale de șold din cauza faptului că transplantul executat din osteomatrix forte în formă de emisferă perforată cu marginea secționată segmentar posedă proprietăți mecanice slabe, ce influențează negativ asupra fixării primare a componentului acetabular. Mai mult decât atât, materialul osteomatrix forte preparat din os plat posedă doar proprietăți osteoconductive.

15 Problema pe care o rezolvă invenția revendicată constă în ameliorarea fixării primare a componentului acetabular al endoprotezei totale de șold și accelerarea restabilirii țesutului osos în regiunea cotiloidiană.

20 Problema se soluționează prin aceea că se înlătură țesuturile devitalizate din regiunea cotilului, se modelează fețele laterală, superioară și medială ale marginii cotilului, se restabilesc pereții lui cu alogrefe osoase corticale, acestea se modelează cu freze rotunde după componentul acetabular al endoprotezei șoldului. În loja formată și pe pereții cotilului se aplică un remediu osteoregenerativ, constituit din autogrefă osoasă fărâmițată și plasmă bogată în trombocite, care apoi se tasează.

25 Modelarea fețelor laterală, superioară și medială ale marginii cavității cotiloide permite de a instala alogrefele osoase corticale în poziția necesară pentru refacerea pereților și coloanelor cotilului. Modelarea ulterioară a alogrefelor permite de a forma loja și de a instala componentul acetabular necimentat al endoprotezei în poziție corectă. Alogrefele osoase corticale instalate în regiunea cotilului posedă un potențial osteoconditiv înalt comparat cu cel al autogrefelor corticale. De aceea ele favorizează osteogeneza și restabilirea structurii anatomice a coxalului. Mai mult decât atât, ele restabilesc funcția de sprijin a cotilului prin restabilirea coloanelor anterioară și posterioară, precum și contribuie la fixarea primară sigură a componentului acetabular fără ciment. Aplicarea în loja formată și pereții cotilului a remediei osteoregenerative cu tasarea ulterioară a lui permite de a obține ca autogrefa osoasă fărâmițată, amestecată cu plasmă, să penetreze în toate defectele regiunii, să le umple uniform și să mărească

30 contactul între componentul acetabular și osul viabil. Autogrefa osoasă posedă organotopicitate, adică are afinitate anatomo-morfologică totală cu țesuturile reconstructibile ale cotilului și posedă un potențial osteogenetic înalt. Utilizarea plasmei bogate în trombocite permite de a ameliora vindecarea și maturarea țesuturilor moi și celor tari după efectuarea operației chirurgicale. Cele expuse mai sus contribuie la

35 restabilirea rapidă a structurii cavității cotiloide și, ulterior, la sporirea siguranței fixării secundare a componentului acetabular al endoprotezei necimentate de șold.

Rezultatul constă în accelerarea regenerării țesutului osos în regiunea cotilului și sporirea rezistenței pereților lui.

40 Avantajul metodei revendicate constă în restabilirea rapidă și completă a cotilului, precum și crearea condițiilor pentru sporirea stabilității secundare a componente acetabulare a protezei totale de șold cu reducerea perioadei de reabilitare.

Invenția se explică printr-un desen, pe care este prezentat cotilul cu componentul acetabular al endoprotezei totale de șold instalat în el.

45 Metoda se realizează în felul următor.

Pacientul sub anestezie generală se află în decubit lateral pe partea sănătoasă. La început prin abord orizontal cu lungimea de 6...8 cm la nivelul crestei iliace pe partea anterioară se prelevă o autogrefă osoasă cu lungimea de până la 10...12 cm și lățimea de 4...5 cm. Plaga se drenează și se suturează, autogrefa se acoperă într-o meșă îmbibată cu ser fiziologic.

50 Apoi, printr-o incizie laterală se realizează accesul la articulația coxofemurală, se înlătură proteza deteriorată și țesuturile devitalizate din regiunea cavității cotiloide 1, se formează loja pentru componentul acetabular 2 al endoprotezei articulației șoldului și se modelează fețele laterală, superioară și medială ale marginii cavității cotiloide 1. Se consolidează pereții ei cu alogrefe osoase corticale 3 și 4, în felul următor: se alege două alogrefe corticale 3 și 4 prelevate din creasta tibială și conservate în soluție slabă de formol. Prima alogrefă 3 se instalează începând de la vârful 5 defectului cotiloidian 1 spre ramura superioară a pubisului 6, iar a doua 4 – de la vârful 5 defectului cotiloidian până la corpul ischionului 7 și se fixează. Apoi alogrefele osoase 3 și 4 se modelează după componentul acetabular 2 al endoprotezei de șold. Pe loja formată și pereții cavității cotiloide 1 se aplică un remediu osteoregenerativ, constituit din autogrefă osoasă fărâmițată și plasmă bogată în trombocite, care apoi se tasează.

MD 3142 F1 2006.09.30

4

Pentru impactarea mai bună a remediei osteoregenerative și redarea formei acetabulului se folosește o freză de mărime mai mică decât componentul acetabular 2 care va fi implantat, rotind-o scurt (de 5...6 ori) împotriva acelor de ceasornic.

5 Pentru obținerea plasmă bogată în trombocite, de la pacient înainte de efectuarea operației se colectează 45...60 ml de sânge într-o seringă care conține anticoagulant pe bază de citrat cu dextroză. Sângele se fracționează prin centrifugare dublă. Drept rezultat al primului ciclu de centrifugare, la o viteză nu prea înaltă, eritrocitele se separă de la leucocite, trombocite și plasmă. La această etapă se obține un preparat al plasmă cu o concentrație relativ joasă de trombocite. Pentru majorarea concentrației trombocitelor este necesară centrifugarea repetată a fracției plasmă. Plasma îmbogățită cu trombocite se păstrează sterilă în stare lichidă timp de 8 ore, de aceea ea poate fi utilizată la intervenții chirurgicale de lungă durată.

10 Metoda propusă a fost aplicată la 2 pacienți la operațiile de reendoprotezare a șoldului în secția de ortopedie a Centrului Național Științifico-Practic în domeniul Medicinii de Urgență. Rezultatele precoce ale operațiilor efectuate sunt satisfăcătoare.

15

(57) Revendicare:

20 Metodă de reconstrucție a cotilului în reendoprotezarea șoldului, care constă în înlăturarea țesuturilor devitalizate din regiunea cotilului, formarea lojei pentru componentul acetabular al endoprotezei, aplicarea pe regiunea defectelor acetabulare a unui remediu osteoregenerativ, **caracterizată prin aceea că**, după înlăturarea țesuturilor devitalizate, suplimentar se modelează fețele laterală, superioară și medială ale marginii cotilului, se restabilesc pereții lui cu alogrefe osoase corticale, acestea se modelează după componentul acetabular al endoprotezei de șold, iar în calitate de remediu osteoregenerativ se utilizează un amestec din autogrefă osoasă fărâmițată și plasmă bogată în trombocite, care se aplică pe loja formată și pereții cavității cotiloide și apoi se tasează.

30

(56) Referințe bibliografice:

1. MD 1713 G2 2001.08.31

Director adjunct Departament:

GUȘAN Ala

Examinator:

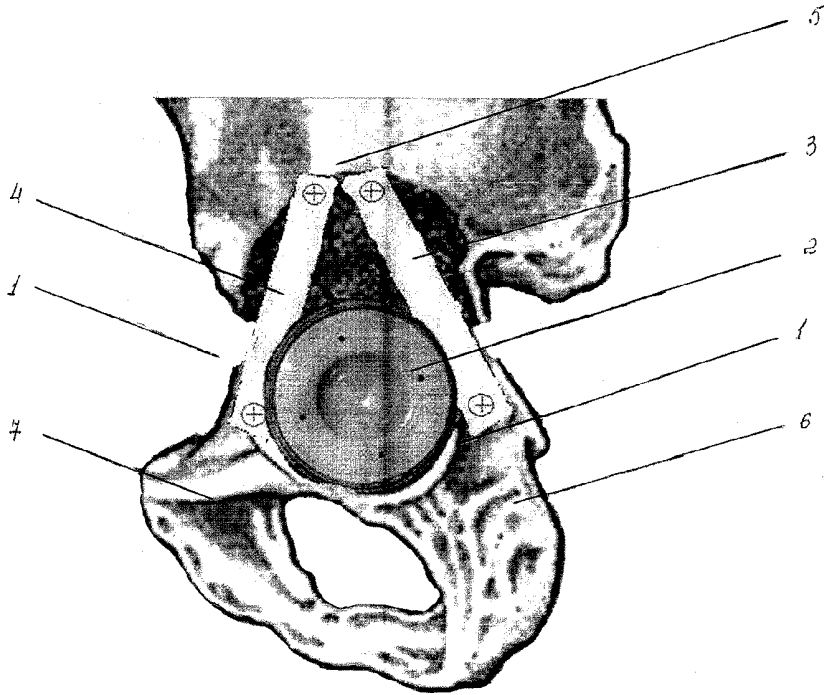
TIMONIN Alexandr

Redactor:

CANȚER Svetlana

MD 3142 F1 2006.09.30

5



RAPORT DE DOCUMENTARE

(21) Nr. depozit: a 2005 0369		
(22) Data depozit: 2005.12.09		
(51) Int.Cl: <i>A61B 17/56</i> (2006.01)		
Titlul: Metodă de reconstrucție a cotilului în reendoprotezarea șoldului		
(71) Solicitantul: UNIVERSITATEA DE STAT DE MEDICINĂ ȘI FARMACIE "NICOLAE TESTEMIȚANU" DIN REPUBLICA MOLDOVA, MD		
Termeni caracteristici: cotil, component acetabular, вертлужная впадина, ацетабулярный КОМПОНЕНТ		
I. Minimul de documente consultate (sistema clasificării și indici de clasificare Int. Cl.		
(MD, EA, SU, inclusiv și colecția „nepublică”)		
(MD) Baza de date naționale: 1994-2005		
(EA)) Baza de date: http://www.eapo.org/private/		
(SU) colecția de certificate de autor la BRTȘ		
II. Documente considerate ca relevante		
Categoria*	Date de identificare ale documentelor citate si indicarea pasajelor pertinente	Numărul revendicării vizate
A	MD 1713 G2 2001.08.31.	1
<input type="checkbox"/> Documentele următoare sunt indicate în continuare a rubricii II		<input type="checkbox"/> Informația referitoare la brevete paralele se anexează
* categoriile speciale ale documentelor consultate:		P - document publicat înainte de data de depozit dar după data priorității invocate
A - document care definește stadiul anterior general		T - document publicat după data de depozit sau a priorității invocate, care nu aparține stadiului pertinent al tehnicii, dar care este citat pentru a pune în evidență principiul sau teoria care conține baza invenției
E - document anterior dar publicat la data de depozit național reglementar sau după aceasta data		X - document de relevanță deosebită: invenția revendicată nu poate fi considerată nouă sau implicând activitate inventivă
L - document care poate pune în discuție data priorității invocate, poate contribui la determinarea datei publicării altor divulgări sau pentru un motiv expres (se va indica motivul)		Y - document de relevanță deosebită: invenția revendicată nu poate fi considerată ca implicând activitate inventivă cand documentul este asociat cu unul sau mai multe alte documente de aceeași natură, aceasta combinație fiind evidentă pentru o persoană de specialitate
O - document referitor la o divulgare orală, un act de folosire, la o expunere sau orice altă		& - document care face parte din aceeași familie de documente
Data finalizării documentării: 07.07.2006		
Examinatorul		TIMONIN Alexandr